



HAUTE AUTORITÉ DE SANTÉ

RECOMMANDATION DE BONNE PRATIQUE

# Avulsion des 3<sup>es</sup> molaires : indications, techniques et modalités

Méthode Recommandations pour la pratique clinique

ARGUMENTAIRE SCIENTIFIQUE

**Mai 2019**

Ce document n'est pas le texte des recommandations

Les recommandations de bonne pratique (RBP) sont définies dans le champ de la santé comme des propositions développées méthodiquement pour aider le praticien et le patient à rechercher les soins les plus appropriés dans des circonstances cliniques données.

Les RBP sont des synthèses rigoureuses de l'état de l'art et des données de la science à un temps donné, décrites dans l'argumentaire scientifique. Elles ne sauraient dispenser le professionnel de santé de faire preuve de discernement dans sa prise en charge du patient, qui doit être celle qu'il estime la plus appropriée, en fonction de ses propres constatations et des préférences des patients.

Cette recommandation de bonne pratique a été élaborée selon la méthode résumée en annexes 1 et 2. Elle est précisément décrite dans le guide méthodologique de la HAS disponible sur son site : Élaboration de recommandations de bonne pratique - Méthode Recommandations pour la pratique clinique ou Recommandations par consensus formalisé.

**Tableau 1.** Grade des recommandations

<b>A</b>	<b>Preuve scientifique établie</b> Fondée sur des études de fort niveau de preuve (niveau de preuve 1) : essais comparatifs randomisés de forte puissance et sans biais majeur ou méta-analyse d'essais comparatifs randomisés, analyse de décision basée sur des études bien menées
<b>B</b>	<b>Présomption scientifique</b> Fondée sur une présomption scientifique fournie par des études de niveau intermédiaire de preuve (niveau de preuve 2), comme des essais comparatifs randomisés de faible puissance, des études comparatives non randomisées bien menées, des études de cohortes.
<b>C</b>	<b>Faible niveau de preuve</b> Fondée sur des études de moindre niveau de preuve, comme des études cas-témoins (niveau de preuve 3), des études rétrospectives, des séries de cas, des études comparatives comportant des biais importants (niveau de preuve 4).
<b>AE</b>	<b>Accord d'experts</b> En l'absence d'études, les recommandations sont fondées sur un accord entre experts du groupe de travail, après consultation du groupe de lecture. L'absence de gradation ne signifie pas que les recommandations ne sont pas pertinentes et utiles. Elle doit, en revanche, inciter à engager des études complémentaires.

Les recommandations et leur synthèse sont téléchargeables sur  
[www.has-sante.fr](http://www.has-sante.fr)

**Haute Autorité de santé**

Service Communication - Information

5, avenue du Stade de France - F 93218 Saint-Denis La Plaine Cedex

Tél. : +33 (0)1 55 93 70 00 - Fax : +33 (0)1 55 93 74 00

# Table des matières

<b>Abréviations et acronymes</b> .....	<b>4</b>
<b>Introduction</b> .....	<b>5</b>
<b>1. Indications et contre-indications</b> .....	<b>8</b>
1.1. Rappel sur les objectifs de l'avulsion .....	8
1.2. Indications et réserves en matière d'avulsion .....	9
1.3. Non-indications de l'avulsion d'une 3 <sup>e</sup> molaire.....	13
1.4. Comment décider de l'indication de l'avulsion d'une 3 <sup>e</sup> molaire .....	13
<b>2. Outils d'identification et d'évaluation</b> .....	<b>21</b>
2.1. Consultation.....	21
2.2. Formalités préopératoires .....	27
2.3. Préparation du plateau opératoire .....	27
<b>3. Techniques d'avulsion et modalités d'exécution</b> .....	<b>29</b>
3.1. Variabilité des incisions.....	29
3.2. Protection du nerf lingual .....	29
3.3. Dégagement osseux et avulsion de la dent .....	30
3.4. Mesure de protection vis-à-vis du nerf alvéolaire inférieur .....	30
3.5. Révision alvéolaire et sutures .....	32
3.6. Mesures thérapeutiques locales complémentaires .....	36
<b>4. Complications et gestion des risques</b> .....	<b>40</b>
4.1. Complications et risques de l'avulsion .....	40
4.2. Mesures de prévention de la douleur .....	41
4.3. Mesures de prévention du risque infectieux .....	45
4.4. Conduite à tenir chez les patients à risque hémorragique .....	51
4.5. Patients à risque de retard cicatriciel osseux et d'ostéochimionécrose .....	54
4.6. Consignes postopératoires.....	57
<b>5. Validation</b> .....	<b>59</b>
Annexe 1. Méthode de travail.....	60
Annexe 2. Recherche documentaire.....	63
Annexe 3. Fiche d'information et de consentement .....	66
<b>Références</b> .....	<b>70</b>
<b>Participants</b> .....	<b>74</b>
<b>Remerciements</b> .....	<b>75</b>
<b>Fiche descriptive</b> .....	<b>76</b>

## Abréviations et acronymes

AAP.....	Antiagrégant plaquettaire
AB.....	Antibiotique
ACO.....	Anticoagulants oraux
AE.....	Avis d'experts
AMM.....	Autorisation de mise sur le marché
ANAES.....	Agence nationale d'accréditation et d'évaluation en santé
ATM.....	Articulation temporo-mandibulaire
CBCT.....	<i>Cone Beam Computed Tomography</i>
DM	Différence médiane
ECR.....	Essai contrôlé randomisé
GTR.....	<i>Guided Tissue Regeneration</i> ou régénération tissulaire guidée
HAS.....	Haute Autorité de Santé
IC	Intervalle de confiance
INR.....	<i>International Normalized Ratio</i>
M3.....	3 <sup>e</sup> molaire ou dent de sagesse
MAP.....	Mesure d'apaisement ou de prévention
NR.....	Non renseigné
PFA.....	<i>Platelet Fonction Analyzer</i>
PRF.....	<i>Platelet Rich Fibrin</i>
RBP.....	Recommandations de bonne pratique
RR.....	Risque relatif

## Introduction

L'avulsion de la 3<sup>e</sup> molaire est un acte chirurgical courant en stomatologie, en chirurgie maxillo-faciale, en chirurgie orale et en chirurgie dentaire (ou odontologie).

Lorsqu'il pose l'indication de l'avulsion d'une ou plusieurs 3<sup>es</sup> molaires, le praticien garantit avoir tenu compte des caractéristiques anatomiques et positionnelles de cette dent, des lésions intra-osseuses dont elle peut être responsable et des symptômes induits par la dent et ressentis par le patient. L'indication d'une avulsion peut découler de raisons d'ordre thérapeutique ou d'ordre préventif prophylactique.

Ce n'est qu'au terme d'une étude minutieuse tant clinique que radiologique, lors de la consultation préopératoire, que le praticien peut établir le degré de difficulté de l'avulsion, le rapport bénéfice/risque et poser ou non l'indication de l'avulsion.

Il importe d'accorder une attention particulière à la prise en charge de l'avulsion des 3<sup>es</sup> molaires, en précisant au patient (et/ou ses responsables) les bénéfices et les risques de cette intervention. Il en va de l'information du patient, de l'anticipation des risques pour éviter tout événement indésirable ou complication per ou postopératoire.

### Délimitation du présent travail

Sont exclus de ce travail :

- les techniques et modalités d'anesthésie ;
- le traitement de l'urgence infectieuse et vitale que peut constituer la complication infectieuse.

#### ► Patients concernés par ces recommandations

Tous les patients peuvent être concernés par ce thème : enfants après 12 ans et adultes quel que soit son âge.

#### ► Praticiens concernés par ces recommandations

Ces recommandations sont destinées à tous les professionnels de santé, médicaux et paramédicaux qui peuvent être associés, directement ou indirectement, à la décision et à la réalisation d'une avulsion de la 3<sup>e</sup> molaire.

Aussi, les professionnels de santé (médecins ou non médecins), directement concernés par les 3<sup>es</sup> molaires dans leur pratique, sont les :

- chirurgiens-dentistes ;
- chirurgiens maxillo-faciaux ;
- chirurgiens oraux ;
- médecins stomatologues ;
- spécialistes en orthopédie dento-faciale (orthodontistes).

Les professionnels de santé indirectement concernés par les 3<sup>es</sup> molaires dans leur pratique sont les :

- anesthésistes réanimateurs ;
- chirurgiens cardiovasculaires ;
- chirurgiens orthopédistes ;
- hématologues ;
- infectiologues ;
- médecins des centres de maladies rares ;
- médecins généralistes ;
- médecins internistes ;
- médecins urgentistes ;
- oncologues ;

- oto-rhino-laryngologistes ;
- pédiatres ;
- radiologues.

## Définitions

Les 3<sup>es</sup> molaires sont les dernières molaires de chaque quadrant maxillaire ou mandibulaire. Ce sont les dernières dents à apparaître sur les mâchoires, vers l'âge de 18 ans (le plus souvent entre 15 et 25 ans), d'où leur appellation de « dents de sagesse » (ou *wisdom tooth* chez les anglo-saxons).

Elles se situent dans la région pré-tubérositaire du maxillaire ou dans la région pré-angulaire de la mandibule.

La 3<sup>e</sup> molaire occupe la 3<sup>e</sup> position molaire (notée M3). Lorsqu'elle existe, elle occupe la 8<sup>e</sup> position dentaire sur chaque hémiarcade dentaire : elle porte le numéro 18 au maxillaire droit, 28 au maxillaire gauche, 38 en mandibulaire gauche et 48 en mandibulaire droit.

Elle n'a pas toujours la possibilité d'évoluer naturellement pour se positionner correctement en respectant un alignement et un engrènement satisfaisants.

Aussi, certaines 3<sup>es</sup> molaires ne font pas normalement éruption sur l'arcade dentaire et se retrouvent différemment enchâssées dans la portion tubérositaire ou angulaire de l'os de la mâchoire, prenant une position :

- interne (palatine au maxillaire ou linguale en mandibulaire) ;
- externe (vestibulaire supérieure au maxillaire ou vestibulaire inférieure en mandibulaire).

Exceptionnellement, un ou plusieurs germes supplémentaires de forme dentaire (ou odontoïdes) peuvent coexister : ils se situent alors en distal des 3<sup>es</sup> molaires maxillaires ou mandibulaires, et sont numérotés « bis », « ter » ou 18' 18" (ou 19, 20), 28' 28" (ou 29, 30), 38', 38" (ou 39, 40) et 48', 48" (ou 49, 50).

### ► Germe dentaire

Le germe dentaire correspond au stade primitif d'une dent, depuis le stade de bourgeon jusqu'à la maturation complète de la couronne, c'est-à-dire avant le début de l'édification radiculaire.

### ► Dent enclavée (ou retenue)

Une dent enclavée (ou retenue) est une dent dont l'éruption s'arrête du fait d'un obstacle.

### ► Dent incluse

Une dent incluse est une dent mature qui n'a pas fait son éruption après la date physiologique, et dont le sac péri-coronaire ne présente pas de communication avec la cavité buccale. Une dent incluse est plus ou moins recouverte de tissu osseux ; elle est complètement recouverte de muqueuse buccale.

### ► Dent sous muqueuse

Une dent est sous muqueuse lorsqu'en fin de progression intra-osseuse, elle ne bénéficie plus d'une couverture osseuse, mais reste séparée de la cavité buccale (septique) par la seule épaisseur muco-périostée. À l'examen clinique, la couronne n'est pas visible, mais peut être palpable sous la muqueuse, en arrière de la 2<sup>e</sup> molaire.

### ► Dent en désinclusion

Une dent est en désinclusion lorsque, préalablement incluse puis sous-muqueuse, elle ne bénéficie de couverture ni osseuse, ni muco-périostée sus-jacente. À l'examen clinique endobuccal, une partie de la couronne est visible et palpable en arrière de la 2<sup>e</sup> molaire.

### ► Dent ectopique

Une dent ectopique est une dent en position anormale à distance de la portion anatomique normalement censée la contenir (mâchoire) ou la porter (arcade dentaire ou crête alvéolaire). Elle est généralement intra-osseuse, mais peut aussi être extra-osseuse.

Au maxillaire, elle peut naturellement migrer dans le sinus maxillaire, au niveau du plancher orbitaire, de la paroi sinusienne postérieure ou du cintre maxillozygomatique.

À la mandibule, elle peut se positionner au niveau du bord basilaire, dans le ramus (ou branche mandibulaire), dans le processus coronoïde, au niveau de l'incisure mandibulaire (ancienne échancrure sigmoïdienne) ou dans le condyle.

### ► Dent avec ou sans pathologie

On définit par « pathologie » toute lésion pouvant être diagnostiquée cliniquement et/ou radiologiquement : lésion carieuse, fracture, pathologie parodontale, lésion ostéolytique ou ostéocondensante.

### ► Dent symptomatique ou asymptomatique

Le symptôme est un signe fonctionnel ou une manifestation clinique rapporté par le patient à l'interrogatoire : douleur, limitation d'ouverture buccale, œdème.

Il n'y a pas toujours corrélation entre pathologie et symptôme ; une dent avec pathologie peut être parfaitement asymptomatique et inversement.

## Prévalence

Des données de prévalence ont été rapportées dans une revue systématique récente (1). L'analyse de 49 études internationales (83 484 individus) a mis en évidence un taux de prévalence des M3 retenues estimé à 24,4 % (IC 95 % : 18,97 % à 30,80 %), avec une probabilité de rétention à la mandibule de 57,58 % (IC 95 % : 43,3 % à 68,3 %,  $p < 0,0001$ ), plus élevée qu'au maxillaire.

Aucune différence dans la probabilité de rétention n'a été observée entre les hommes et les femmes (18,62 %, IC 95 % : - 4,9 % à 48,0 %,  $p = 0,12$ ).

La position mésoangulaire de la dent était la plus fréquente (41,17 %, IC 95 % : 33,8 % à 49,0 %), suivie par la position verticale (25,55 %, IC 95 % : 20,0 % à 32,0 %), distoangulaire (12,17 %, IC 95 % : 9,1 % à 16,0 %) et horizontale (11,06 %, IC 95 % : 8,3 % à 14,6 %). La rétention d'une M3 (42,71 %, IC 95 % : 30,0 % à 56,5 %) ou de 2 M3 (29,64 %, IC 95 % : 19,5 % à 42,3 %) était beaucoup plus fréquente que la rétention de 3 M3 (12,04 %, IC 95 % : 7,2 % à 19,3 %) ou 4 M3 (8,74 %, IC 95 % : 5,2 % à 14,5 %). Les différences de prévalence entre les zones géographiques étaient peu significatives (F test,  $p = 0,049$ ).

Les auteurs ont conclu que ces données de prévalence fournissent des taux inférieurs à ceux précédemment rapportés dans la littérature (18 % à 68 %).

# 1. Indications et contre-indications

## 1.1. Rappel sur les objectifs de l'avulsion

Il est couramment admis que les bénéfices de l'avulsion correspondent à la prévention ou au traitement des conséquences liées à l'évolution des dents de sagesse qui conduit souvent à des démarches de soins, à des examens complémentaires et des dépenses de soins évitables.

La conservation d'une 3<sup>e</sup> molaire comporte des risques (2) :

- lésions carieuses et pathologies parodontales de la dent adjacente (surtout en présence d'une 3<sup>e</sup> molaire enclavée, en position horizontale ou mésioangulaire, dont la couronne est en contact avec la racine distale de la deuxième molaire adjacente) ;
- péricoronarites liées à l'évolution des 3<sup>es</sup> molaires ;
- évolution pathologique du sac folliculaire ou du sac péricoronaire (kyste dentigère ou tumeur bénigne odontogène) ;
- développement d'une infection locale (ostéite, ostéomyélite, périostite, ostéonécrose) ou à distance (spécialement en cas de risque d'endocardite infectieuse) ;
- problèmes orthodontiques ;
- possibilité de développement d'une tumeur maligne (carcinome, sarcome exceptionnel) ;
- augmentation du risque de fracture mandibulaire en cas de position ectopique et de proximité avec le rebord mandibulaire (3, 4).

Une revue (5) a mis en évidence que le taux moyen de l'avulsion d'une M3 incluse, initialement asymptomatique, était estimé à 3,0 % par an, et le taux cumulatif est estimé à 5 % après un an d'évolution, et 64 % au bout de 18 ans d'évolution du fait du développement de lésions carieuses, de pathologies parodontales et inflammatoires.

Plusieurs objectifs peuvent donc motiver une avulsion de la 3<sup>e</sup> molaire :

- préserver la bonne santé parodontale et prévenir la péricoronarite ;
- prévenir la résorption coronale ou radiculaire de la dent adjacente ;
- optimiser et conserver certains résultats orthodontiques, en facilitant le déplacement distal de la 2<sup>e</sup> molaire ;
- optimiser la réalisation prothétique ;
- optimiser la réduction et l'ostéosynthèse d'une fracture mandibulaire ;
- assurer un environnement sain pour les patients concernés par la chimiothérapie (ostéomyélite, ostéochimionécrose), la radiothérapie cervico-faciale (ostéoradionécrose), la greffe d'organe ou autre pathologie (pose de matériel prothétique exogène orthopédique, valve cardiaque, *pacemaker*, chambre implantable, etc.) ;
- prévenir la difficulté d'une chirurgie orthognathique future (la 3<sup>e</sup> molaire est alors assimilable à un obstacle sur le trajet de l'ostéotomie) ;
- prévenir une pathologie future, du fait de la prise d'antirésorbeurs osseux, principalement chez les patients ostéoporotiques sévères ou présentant des métastases osseuses ;
- éviter les problèmes potentiels futurs, du fait de l'édification des racines, et leur possible promiscuité avec le nerf alvéolaire inférieur.

Toutefois, l'avulsion comporte des risques liés au geste chirurgical. Ces derniers seront évalués, prévenus et pris en compte au regard des bénéfices dans la décision de l'avulsion (2).

Il faut d'emblée souligner que la connaissance des bénéfices attendus et des risques de l'avulsion est insuffisamment étayée par les données scientifiques et les pratiques, au regard des indications qui sont largement controversées, car basées le plus souvent, non pas sur la présence de symptômes et de pathologies, mais sur l'anticipation d'un problème pathologique susceptible d'intervenir à un moment ou à un autre si la dent est conservée.



Ainsi, une étude de cohorte prospective (de 2009 à 2011) a analysé les raisons incitant 50 dentistes à recourir à l'avulsion des dents de sagesse (801 patients suivis) (6). Il ressortait que les chirurgiens-dentistes avaient recommandé 1 683 avulsions de dents de sagesse pour 469 patients (59 %), principalement pour prévenir des problèmes ultérieurs (79 %), ou du fait que la dent avait une mauvaise orientation ou une difficulté probable d'éruption (57 %).

Les autres raisons, moins courantes, pour recommander l'avulsion de la 3<sup>e</sup> molaire étaient la péri coronarite (4 %), des problèmes parodontaux (4 %), des lésions carieuses (4 %), d'autres pathologies (1 %) et une couverture par une assurance maladie (1 %).

Les arguments en faveur de la conservation avec surveillance (1 244 dents chez 366 patients) étaient une décision jugée trop précoce pour 73 % des cas, un trajet d'éruption favorable pour 39 % des cas, un espace favorable pour l'éruption pour 26 % des cas et une éruption totale de la dent (16 % des cas).

Quand l'avulsion était recommandée par le dentiste, 59 % des patients étaient d'accord et, dans la majorité des cas (88 %), du fait d'une couverture des frais occasionnés par une assurance (6).

## 1.2. Indications et réserves en matière d'avulsion

### 1.2.1. Recommandations de bonne pratique

Pour rappel, en 1997, l'Agence nationale d'accréditation et d'évaluation en santé (Anaes) (7) a établi des recommandations sur le thème « Indications et non-indications de l'avulsion des 3<sup>es</sup> molaires mandibulaires » en distinguant la dent en position « normale » sur l'arcade, « incluse », « retenue » ou « désincluse », et proposait un tableau intégrant les facteurs de risque.

Des recommandations ultérieures ont été élaborées par des organismes internationaux sur les indications et la conduite à tenir dans différentes situations en distinguant, d'une part, la dent symptomatique et, d'autre part, la dent asymptomatique (2, 8-10) (figure 1). Les recommandations du *Scottish Intercollegiate Guidelines Network* (SIGN) de 2000 (11) n'ont pas été retenues car jugées obsolètes (plus de 10 ans d'âge sans mise à jour).

Toutes ces recommandations s'accordent sur la décision d'avulser la dent symptomatique, avec pathologie. Toutefois, il n'existe pas de consensus sur l'attitude à adopter en présence d'une dent asymptomatique.

#### ► **Recommandations britanniques du *National Institute for Health and Care Excellence* (NICE)**

La première version des recommandations du *National Institute for Health and Care Excellence* (NICE) a été élaborée en 2000 (8). Une mise à jour a été conduite en 2014 et l'absence de nouvelles données n'a pas permis de modifier ces recommandations. Toutefois, ces recommandations étant controversées, le NICE a décidé, en 2015, de les réactualiser sous la forme d'une évaluation technologique. Un protocole a été rédigé, et ce travail est en cours.

Les recommandations concernent la dent retenue, dont l'inclusion partielle ou totale peut entraîner des modifications pathologiques telles que la péri coronarite, la lésion carieuse ou la maladie péri-apicale, ou plus tard, des problèmes orthodontiques.

Dans le cas d'une dent retenue symptomatique, les indications de l'avulsion sont les suivantes :

- lésions carieuses profondes non traitables ;
- pathologie pulpaire et/ou péri-apicale non traitable ;
- cellulite, abcès et ostéomyélite ;
- fracture dentaire ;
- résorption de la dent ou de la dent adjacente ;
- maladie ostéolytique (incluant kystes et tumeurs) ;
- dent entravant une chirurgie ou une reconstruction de la mâchoire ;

- dent dans un champ de résection tumorale ;
- péricoronarite récidivante.

Les auteurs soulignent qu'une attention particulière doit être portée à la formation de plaque et à la péricoronarite. Un suivi est indispensable pour vérifier la présence de plaque, facteur de risque de péricoronarite, et pour évaluer le degré de sévérité et la fréquence de survenue des épisodes de péricoronarite. Un seul épisode ne constitue pas une indication de l'avulsion.

Dans le cas d'une dent retenue asymptomatique, l'avulsion systématique n'est pas recommandée, car elle expose inutilement les patients à des risques liés à la procédure chirurgicale.

Les auteurs soulignent que le retrait d'une 3<sup>e</sup> molaire retenue est toujours associé à un risque pour le patient, incluant une lésion nerveuse temporaire ou définitive, une ostéite alvéolaire, une infection, une hémorragie et des risques locaux d'inflammation, de douleur et de trismus. D'autre part, un risque de décès existe toujours, du fait de l'éventuelle anesthésie générale (8).

### ► **Recommandations allemandes de l'Agency for Quality in Dentistry (ZZQ)**

D'après la recommandation allemande émanant de l'Agency for Quality in Dentistry, dans le cas d'une dent symptomatique, les indications sont les suivantes (2) :

- infection aiguë ou chronique (péricoronarite aiguë) ;
- exposition pulpaire liée à une lésion carieuse ;
- dent cariée ou pulpite non traitable ;
- douleur liée à la 3<sup>e</sup> molaire ;
- pathologie péri-apicale non traitable ;
- structures pathologiques associées au follicule dentaire (kystes et tumeurs) ;
- résorption de la dent adjacente ;
- 3<sup>e</sup> molaire du fait de son implication dans la parodontopathie avec un traitement parodontal ;
- dent entravant l'orthodontie et/ou la chirurgie orthognathique ;
- dent dans un trait de fracture entravant le traitement de cette fracture ;
- utilité de la 3<sup>e</sup> molaire en vue d'une auto-transplantation ;
- perturbation de l'occlusion dynamique par la dent égressée ou mal positionnée.

En prenant en compte les risques locaux, les indications de l'avulsion de la 3<sup>e</sup> molaire asymptomatique sont les suivantes (2) :

- isolement géographique et/ou social (accès médical difficile) ;
- anesthésie générale pour une autre mesure chirurgicale : on profite de cette anesthésie générale pour l'avulsion de la ou des 3<sup>e(s)</sup> molaire(s) ;
- gêne à la réhabilitation prothétique : probabilité d'éruption secondaire due à l'atrophie alvéolaire ou à la pression d'une prothèse amovible ;
- facilitation du traitement orthodontique (mouvement dentaire et/ou rétention).

### ► **Recommandations de la Finnish Medical Society Duodecim**

Les recommandations finlandaises de 2014 (9) préconisent l'avulsion de la 3<sup>e</sup> molaire en cas de :

- symptômes : douleur, gonflement, lésions carieuses, goût et/ou odeur déplaisants du fait d'écoulement purulent, de trismus, de fièvre, « d'engourdissement de la mâchoire » ;
- signes cliniques et/ou radiographiques : poches profondes, pus, traumatisme occlusal, infection, lésions carieuses ou tumeur ;
- indications liées à la santé du patient ou sa denture : pose d'un implant à proximité d'une 3<sup>e</sup> molaire incluse, indication d'un traitement orthodontique, future chirurgie orthognathique, douleur faciale, fracture de la mâchoire, future radiothérapie, foyer infectieux dans un contexte diabétique, cardiaque ou rhumatismal.

Ces recommandations précisent que l'avulsion prophylactique d'une dent asymptomatique peut être recommandée dans certaines situations de vie sanitaires et professionnelles, afin de prévenir les troubles liés à une 3<sup>e</sup> molaire à un moment inapproprié pour le patient (par exemple : lors d'une

grossesse, d'un stress physique ou émotionnel, d'un voyage, d'activités sportives, de performances diverses, de barotraumatismes potentiels (pilotes, plongeurs), de départ en mission extérieure des militaires ou encore, quand il existe des facteurs de risque locaux aggravant le risque de périoronarite, de lésions nerveuses, de lésions carieuses ou de pathologies parodontales (9)).

### ► **Recommandations nord-américaines de l'*American Association of Oral and Maxillo-facial Surgeons (AAOMS)***

L'*American Association of Oral and Maxillo-facial Surgeons (AAOMS)* a recommandé, dans un premier temps, l'avulsion prophylactique des 3<sup>es</sup> molaires chez le jeune adulte, afin de prévenir tout problème ultérieur (10). Puis, face à des critiques en termes de coût, de morbidité évitable et de risque de lésions permanentes nerveuses ou osseuses, l'AAOMS a reconsidéré ses recommandations, en soulignant la complexité de la décision, la nécessité d'évaluer les risques de complications liées à une intervention précoce pour les dents potentiellement à problèmes, *versus* la morbidité liée à leur conservation et à une prise en charge à un âge plus avancé (10).

L'AAOMS recommande d'extraire toute dent symptomatique et à haut risque de développer une pathologie. Plus précisément, tout en soulignant que l'absence de symptômes ne signifie pas l'absence de pathologie, l'AAOMS (10) recommande l'avulsion de la dent asymptomatique dans les situations suivantes :

- dent non fonctionnelle ;
- dent couverte par une prothèse amovible ;
- besoin orthodontique (3<sup>e</sup> molaire gênant l'éruption de la 2<sup>e</sup> molaire) ;
- future chirurgie orthognathique.

L'AAOMS (10) souligne également que les M3 asymptomatiques développent fréquemment des pathologies, changent de position ou font leur éruption. Ces changements sont imprévisibles, et la surveillance active de ces dents incluses, sans pathologie, non avulsées, est donc impérative.

Enfin, dans le cas où la prise en compte du bénéfice/risque et du choix du patient conduit au choix d'une conservation de la troisième molaire, une surveillance par le chirurgien-dentiste, le chirurgien maxillo-facial, le chirurgien oral, le médecin stomatologue, ou le spécialiste en orthopédie dento-faciale est indispensable, afin de détecter au plus vite les périoronarites et les atteintes parodontales (10).

### **1.2.2. Autres publications**

Une revue systématique de la littérature (12) et une méta-analyse récente (13) ont été retenues concernant les bénéfices de l'avulsion prophylactique *versus* l'abstention.

La revue du Centre fédéral d'expertise des soins de santé belge de 2012 a évalué les bénéfices de l'avulsion prophylactique *versus* l'abstention (12). Elle intègre deux rapports antérieurs d'agences d'évaluation canadienne (14) et suédoise (15), deux revues systématiques (16, 17) et la recommandation de 2000 du NICE (8).

Cette revue met en évidence un manque de données ; les résultats d'évaluation issus des différents rapports sont conformes et réitérés. Tous soulignent la faible qualité méthodologique des études, leur ancienneté (plus de 10 ans) et l'absence de preuves scientifiques permettant de recommander ou de contre-indiquer la pratique de l'avulsion prophylactique.

En cas de justification orthodontique, aucune donnée ne montre la réduction ou la prévention de l'encombrement incisif. Dans les autres indications (non orthodontiques), les revues s'accordent sur le fait que, l'attente et la surveillance sont nécessaires, et que seuls des changements pathologiques chez un sujet sain justifieront une avulsion.

Des données publiées ultérieurement évaluent l'intérêt parodontal et orthodontique de l'avulsion prophylactique (13) et l'apport en termes de prévention de fractures de la mâchoire (3).

La revue *Cochrane* (13) de 2016 a recherché les bénéfices de l'avulsion *versus* conservation, en termes de réduction du risque de parodontite et du risque carieux au niveau de la 2<sup>e</sup> molaire, et en termes de changements dimensionnels au niveau de l'arcade dentaire.

En se basant sur les résultats d'une étude de cohorte prospective (18) (416 patients, suivi de 3 à 25 ans), la revue met en évidence que l'absence de M3 diminue légèrement le risque de survenue de parodontite (sondage > à 4 mm) au niveau distal M2, de résorption radiculaire sur M2 : 0,15 (IC 95 % : 0,07-0,34) comparé à la présence de M3 asymptomatique sous-muqueuse, et ne diminue pas le risque de survenue de parodontite (sondage > à 4 mm au niveau distal M2), de résorption radiculaire : 0,63 (IC 95 % : 0,37-1,04) comparé à la présence de M3 asymptomatique incluse dans l'os. Cette même étude de cohorte, en comparant l'avulsion *versus* conservation, ne montre pas de différence significative dans la prévalence de lésions carieuses distales au niveau de M2, avec une 3<sup>e</sup> molaire sous-muqueuse (RR : 1,20, IC 95 % : 0,17-9,10) et incluse dans l'os (RR : 0,69, IC 95 % : 0,27 à 1,82).

Un essai contrôlé randomisé (19), inclus dans la revue *Cochrane* (largement repris dans toutes les revues précédentes), et concernant l'indication orthodontique de l'avulsion des M3, ne met pas en évidence de différence significative dans les groupes intervention *versus* rétention en termes d'encombrement incisif au regard de l'index d'irrégularité de Little (mesure de la distance des points de contact dentaires entre eux, pour chaque incisive mandibulaire ; la somme des cinq déplacements représente le degré d'irrégularité relative des dents antérieures, égal à 0 en cas d'alignement parfait) (différence moyenne : - 0,3 mm, IC 95 % : - 1,3 à 0,7) et de la largeur intercanine (différence moyenne : - 0,01 mm, IC 95 % : - 0,37 à 0,35). Les auteurs de cette méta-analyse soulignent la faible qualité méthodologique des études, et concluent qu'il n'y a pas de preuve suffisante pour justifier l'avulsion prophylactique d'une dent asymptomatique sans pathologie associée.

Une revue (3) a recherché l'association entre la présence de 3<sup>e</sup> molaire incluse et le risque de survenue d'une fracture de l'angle mandibulaire et/ou d'une fracture du condyle. Parmi les études rétrospectives identifiées (6 066 patients), 13 ont rapporté une association entre la présence des dents de sagesse et la fracture de l'angle mandibulaire, et cinq ont rapporté une association avec la fracture du condyle mandibulaire. Les auteurs ont conclu que le praticien doit prendre en compte la possible diminution des risques de fracture par l'avulsion de la 3<sup>e</sup> molaire incluse.

Une étude (20) a évalué l'impact de l'avulsion de M3 mandibulaires asymptomatiques (n = 78), incluses ou sous-muqueuses, sur la santé parodontale de M2 adjacente. Elle a mis en évidence, à 6 mois, une amélioration significative (p < 0,05) des paramètres cliniques parodontaux, de la profondeur de poche au sondage (PPS) et du niveau d'attache au sondage (NAS). Des corrélations positives entre PPS préopératoire ≥ 4mm au niveau distolingual et distobuccal et amélioration clinique, ainsi qu'entre PPS et type d'inclusion, ont été identifiées.

Des données ultérieures, issues d'une étude transversale (21), ont mis en évidence que la présence d'une M3 asymptomatique, retenue ou en position normale, augmente le risque de survenue d'une parodontite (profondeur de poche au sondage > 5 mm) sur la M2 adjacente (respectivement OR : 3,20 et 1,67). Les autres facteurs identifiés augmentant le risque de parodontite étaient la région mandibulaire et l'âge plus avancé. Les auteurs ont conclu que la présence de M3, quel que soit son statut d'éruption, augmente le risque de développement de pathologie parodontale sur la M2, et que la décision médicale d'avulsion prophylactique doit être prise le plus tôt possible, avant l'apparition de symptômes.

Le risque de survenue d'une résorption externe sur la M2, adjacente à une M3 retenue asymptomatique en position mésiale et horizontale, a été analysé rétrospectivement avec le recours à l'imagerie *Cone Beam Computed Tomography* (CBCT) (22). Les résultats ont montré une incidence globale de résorption externe estimée à 20,17 % et augmentant avec l'âge. Les auteurs ont conclu que l'avulsion prophylactique devait être considérée chez un sujet de plus de 35 ans avec une dent retenue en position mésiale et horizontale.

### 1.3. Non-indications de l'avulsion d'une 3<sup>e</sup> molaire

#### ► **Recommandations allemandes de l'Agency for Quality in Dentistry (ZZQ) (2)**

Pour les dents de sagesse asymptomatiques, il n'est pas recommandé de les avulser dans les situations suivantes :

- probabilité de positionnement spontané sur l'arcade ;
- avulsion d'autres dents ou traitement orthodontique avec repositionnement de la dent de sagesse ;
- inclusion profonde et malposition sans pathologie associée quand il y a un risque élevé de complications chirurgicales.

#### ► **Autres recommandations d'une société savante européenne (9)**

Ces recommandations préconisent de ne pas avulser les dents asymptomatiques dans les cas suivants :

- dent incluse dans l'os, asymptomatique, sans pathologie ;
- risque local ou général : lésion nerveuse, fracture de la mâchoire, radiothérapie antérieure au niveau de la mâchoire, état immunodéprimé et traitement médicamenteux par immunosuppresseurs ;
- la décision se fait au cas par cas.

#### ► **Recommandations nord-américaines de l'American Association of Oral and Maxillo-facial Surgeons (AAOMS) (10)**

Il n'est pas recommandé d'avulser dans les cas suivants :

- dents bien positionnées sur l'arcade, fonctionnelles, asymptomatiques, sans pathologie carieuse avec un parodonte sain ;
- dents incluses dans l'os avec une racine totalement édifiée, chez un patient de plus de 30 ans, sans aucun signe de pathologie.

### 1.4. Comment décider de l'indication de l'avulsion d'une 3<sup>e</sup> molaire

Afin d'orienter la décision thérapeutique, certains auteurs préconisent de classer les M3 à l'aide de quatre critères (23) :

- présence ou absence de symptômes (douleur, trismus, œdème par exemple) ;
- présence ou absence de pathologie (péricoronarite, lésion carieuse, infection, kyste par exemple) objectivée par des signes cliniques et radiologiques.

D'autres auteurs stipulent que l'avulsion doit être recommandée pour traiter les symptômes et/ou les pathologies associées. En l'absence de symptômes et/ou de pathologie, et si l'avulsion n'est pas retenue, une surveillance active s'impose. Enfin, les auteurs soulignent que la notion de « dent asymptomatique » ne signifie pas « absence de pathologie » (24).

On rappelle que les caractéristiques d'une dent asymptomatique, sans pathologie sont les suivantes :

- à l'interrogatoire : pas de symptômes, pas de plainte spécifique ;
- à l'examen clinique : soit dent incluse non visible non sondable avec une profondeur de sondage inférieure à 4 mm, soit dent sur arcade avec un espace adéquat pour s'adapter (dent fonctionnelle), soit dent en occlusion, fonctionnelle, bonne hygiène, profondeur de sondage < 4 mm, pas de lésion carieuse, carie restaurable ou restaurée, les cinq faces pouvant être examinées cliniquement, attache tissulaire le long de la surface distale de la dent ;
- à la radiographie : pas de lésion visible.



## Recommandations

- L'avulsion des 3<sup>es</sup> molaires est recommandée en présence d'un symptôme et/ou d'une pathologie liés à cette dent (figure 1) (grade C).
- Avant d'envisager l'avulsion d'une 3<sup>e</sup> molaire en voie de développement, asymptomatique et sans pathologie détectable, il faut s'assurer que cette dent n'est plus susceptible d'évoluer favorablement (avis d'experts).
- En l'absence de symptômes, chez un sujet sain de plus de 30 ans, l'avulsion systématique d'une 3<sup>e</sup> molaire n'est pas recommandée. Un suivi et une surveillance clinique et radiographique (rétroalvéolaire ou panoramique dentaire) sont indispensables pour dépister toute évolution pathologique (grade C).
- En présence d'un risque local de pathologie parodontale sur la M2, la possibilité d'avulsion de M3 asymptomatique doit être analysée (grade C).
- L'avulsion d'une 3<sup>e</sup> molaire n'est pas recommandée pour prévenir l'encombrement antérieur (grade C).
- Une 3<sup>e</sup> molaire, qui ne présente pas de pathologie apparente, ne doit pas forcément être considérée comme « asymptomatique », et mérite, de ce fait, une analyse approfondie (avis d'experts). Une fois l'indication d'avulsion posée, il est nécessaire d'étudier tous les facteurs de risque liés à l'intervention, afin de déterminer le rapport bénéfice/risque (voir chapitre 4. Complications et gestion des risques) (grade B).
- L'inclusion et/ou l'ectopie ne sont pas des critères dans la décision thérapeutique. Seuls les caractères « symptomatique » et/ou « pathologique » de la 3<sup>e</sup> molaire sont retenus comme critères dans la décision thérapeutique (figure 1) (avis d'experts).

**Figure 1 : En prenant en compte les recommandations existantes et les données de la littérature, un tableau décisionnel est proposé pour mieux appréhender les indications d'avulsion des dents de sagesse, en fonction du caractère symptomatique ou non de la dent, et de la présence ou non d'une pathologie associée.**

	M3 pathologique	M3 non-pathologique
M3 symptomatique	<ul style="list-style-type: none"> <li>• Carie symptomatique de la M3 non-restaurable de manière pérenne.</li> <li>• Pathologie pulpaire et/ou périapicale de la M3 (granulome, kyste apical) symptomatique non-traitable.</li> <li>• Cellulite, abcès, ostéomyélite en relation avec la M3.</li> <li>• Parodontopathie en relation avec la M3.</li> <li>• Fracture symptomatique de la M3.</li> </ul>	<ul style="list-style-type: none"> <li>• Péricoronarite récidivante et/ou résistante aux traitements conservateurs.</li> <li>• Résorption interne/externe de la dent adjacente.</li> <li>• M3 perturbant l'occlusion dynamique.</li> </ul>
M3 asymptomatique	<ul style="list-style-type: none"> <li>• Carie asymptomatique de la M3 non-restaurable de manière pérenne.</li> <li>• Pathologie pulpaire et/ou périapicale de la M3 (granulome, kyste apical) asymptomatique non-traitable.</li> <li>• Fracture asymptomatique de la M3.</li> <li>• M3 en rapport avec un kyste ou une tumeur bénigne.</li> <li>• M3 en rapport avec une pathologie à caractère supposé malin.</li> <li>• M3 située dans un trait de fracture mandibulaire (optimisation de la réduction et de l'ostéosynthèse).</li> </ul>	<ul style="list-style-type: none"> <li>• Anticipation des difficultés et/ou complications potentielles futures liées à l'édification des racines des M3 et leur possible promiscuité avec le nerf alvéolaire inférieur.</li> <li>• Raisons médicales : radiothérapie future, foyer infectieux potentiel dans un contexte médical diabétique, cardiaque et/ou immunosuppresseur.</li> <li>• M3 dans le champ d'une chirurgie et/ou d'une reconstruction de la mâchoire.</li> <li>• M3 qui servira de transplant.</li> <li>• Pose d'un implant à proximité d'une M3 incluse.</li> <li>• Situations de vie spécifiques afin de prévenir les troubles liés à une M3 à un moment inapproprié pour le patient (grossesse, stress physique ou émotionnel, voyage, activité sportive, expédition militaire, trajet aérien, etc.).</li> <li>• Prévention d'une résorption coronale et/ou radiculaire de la dent adjacente.</li> <li>• M3 non fonctionnelle (sans antagoniste avec risque d'égression).</li> <li>• Optimisation/planification d'une réalisation prothétique : probabilité d'éruption secondaire ou dent incluse dans une zone d'appui muqueux de la prothèse amovible.</li> <li>• Préparation à la chirurgie orthognathique : prévention d'une difficulté chirurgicale (M3 assimilée à un obstacle sur le trajet de l'ostéotomie)</li> <li>• Besoin orthodontique : facilitation d'un déplacement distal de la 2<sup>e</sup> molaire.</li> </ul>

Non-indication recommandée d'avulsion de M3 (nécessité d'un suivi de l'évolution à 6 mois)
Probabilité de positionnement spontané sur l'arcade.
Troisième molaire susceptible d'entraîner un encombrement incisivo-canin antérieur.
Dent incluse dans l'os, asymptomatique et/ou sans pathologie.
Dents bien positionnées sur l'arcade, fonctionnelles, asymptomatiques, sans pathologie carieuse avec un parodonte sain.
Si avulsion d'autres dents ou traitement orthodontique avec repositionnement correct de la dent appropriée.

**Tableau 1 : Recommandations d'avulsion (oui ou non) d'une 3<sup>e</sup> molaire selon les différentes études, en tenant compte du caractère symptomatique ou non de la 3<sup>e</sup> molaire, et des situations rencontrées.**

Indications d'avulsion (oui) ou de non-avulsion (non)	NICE, 2000 revue en 2015 (8)	ZZQ, 2006 (2)	FMS, 2014 (9)	AAOMS, 2016 (10)
<b>Dent symptomatique</b>				
Cariée non soignable de manière durable	Oui	Oui	Oui	Oui
Pathologie pulpaire et/ou périapicale non traitable	Oui	Oui	Oui	Oui
Cellulite, abcès, ostéomyélite	Oui		Oui	Oui
Péricoronarite	Oui uniquement si compliquée ou récurrente	Oui qu'elle soit aiguë ou chronique	Oui	Oui
Parodontopathies	Oui	Oui	Oui	Oui
Résorption interne/externe de la 3 <sup>e</sup> molaire et de la dent adjacente	Oui	Oui		Oui
Fracture dentaire	Oui	Oui		Oui
Dent en rapport avec un kyste ou une tumeur bénigne	Oui	Oui	Oui	Oui
Dent en rapport avec une pathologie à caractère supposé malin	Oui		Oui	Oui
Dent dans le champ d'une chirurgie ou d'une reconstruction de la mâchoire	Oui	Oui		Oui
Dent dans un espace de fracture à traiter		Oui	Oui	Oui
Utilité pour transplant		Oui		
Pose d'un implant à proximité d'une 3 <sup>e</sup> molaire incluse			Oui	
Perturbation de l'occlusion dynamique par la dent		Oui	Oui	Oui
Raisons médicales (radiothérapie, foyer infectieux dans le contexte d'un diabète, d'une pathologie cardiaque, ou d'un traitement immunosuppresseur)		NR	Oui	
<b>Dent asymptomatique</b>				
Facteurs de risque locaux liés à la dent aggravant le risque de péri coronarite, de lésion nerveuse, de lésions carieuses ou de problèmes parodontaux			Oui	Oui
Situations de vie spécifiques (isolement géographique, marginalisation, pas d'accès médical)		Oui	Oui	



Certaines situations de vie, sanitaires et professionnelles afin de prévenir les troubles liés à une 3 <sup>e</sup> molaire à un moment inapproprié pour le patient (grossesse, stress physique ou émotionnel, voyages, activités sportives, performances diverses, barotraumatisme)				
Dent non fonctionnelle		NR	NR	Oui
Si autres mesures conduites sous anesthésie et si une anesthésie ultérieure est nécessaire pour l'avulsion de la dent		Oui		
Besoin prothétique. Planification d'un traitement prothétique/probabilité d'une éruption secondaire due à l'atrophie alvéolaire ou pression par la prothèse amovible		Oui		Oui
Préparation à la chirurgie orthognathique		NR		Oui
Besoin orthodontique. Facilitation traitement orthodontique (mouvement dentaire et/ou rétention)		Oui		Oui
Dents bien positionnées sur l'arcade, fonctionnelles, asymptomatiques, sans pathologie carieuse avec un parodonte sain	Non	Non		Non
Probabilité de positionnement spontané sur l'arcade		Non		Non
Si avulsion d'autres dents ou traitement orthodontique approprié avec repositionnement correct de la dent		Non		
Dent incluse dans l'os, asymptomatique, sans pathologie			Non	Non (racine totalement édiflée, patient de plus de 30 ans)
Inclusion profonde et malposition sans pathologie associée quand risque élevé de complications chirurgicales		Non		
Risque local ou général : lésion nerveuse, fracture de la mâchoire, radiothérapie antérieure au niveau de la mâchoire, état et traitement médicamenteux par immunosuppresseurs			Non Voir au cas par cas	

NR : non renseigné..

NICE : *National Institute for Health and Care Excellence* ; ZZQ : *Agency for Quality in Dentistry* ; FMS : *Finnish Medical Society Duodecim* ; AAOMS : *American Association of Oral and Maxillofacial Surgeons*.

**Tableau 2 : Méthodologie et recommandations.**

Promoteur Année	Titre	Recherche systématique de la littérature	Gradation	Groupe d'experts pluridisciplinaire	Lecture externe Validation externe
NICE, 2000 révisé en 2015 (8)	<i>Guidance on the extraction of wisdom teeth</i>	Oui	Non	Oui	Oui
ZZQ, 2006 (2)	<i>Surgical removal of third molars</i>	Oui	Oui	Oui	Oui
FMS, 2014 (9)	<i>Third molar</i>	Oui	Non	Oui	NR
AAOMS, 2016 (10)	<i>Management of third molar teeth</i>	Oui	Non	Oui	NR

NR : non renseigné.

 NICE : *National Institute for Health and Care Excellence* ; ZZQ : *Agency for Quality in Dentistry* ; FMS : *Finnish Medical Society Duodecim* ; AAOMS : *American Association of Oral and Maxillofacial Surgeons*.

**Tableau 3 : Études sur l'avulsion prophylactique des M3.**

Étude	Type étude	Patients Méthode	Critères de jugement	Résultats
Petsos <i>et al.</i> , 2016 (20)	Étude prospective.	49 patientes avec 78 M3 asymptomatiques incluses ou sous- muqueuses Suivi clinique à 6 mois	Profondeur de poche au sondage (PPS) Niveau d'attache au sondage (NAS)	À 6 mois : réduction significative de PPS de 3,3 mm à 2,6 mm $p < 0,05$ et de NAS de 3,0 à 2,5 mm ( $p < 0,05$ ) Corrélation positive entre PPS préop $\geq 4$ mm aux niveaux distolingual et distovestibulaire et amélioration clinique (PPS : $p < 0,05$ ; NAS : $p < 0,05$ ) Corrélation positive entre PPS et type d'inclusion ( $p = 0,039$ )
Qu <i>et al.</i> , 2017 (21)	Étude transversale.	572 patients dont 423 avec au moins sur un quadrant M1, M2 et M3 vs pas de M3 Examen clinique parodontal	Index de plaque Saignement au sondage Profondeur de poche au sondage > 5 mm	Avec M3 retenue et M3 normale, augmentation du risque de PPD > 5 sur M2 : <i>odds ratio</i> respectivement 3,20 et 1,67

Wang <i>et al.</i> , 2017 (22)	Étude rétrospective.	216 patients dont 362 M3 mandibulaires retenues en positions mésiale et horizontale CBCT	Présence de résorption radiculaire externe sur imagerie CBCT	Incidence globale : 20,17 % (73/362)
-----------------------------------	----------------------	--	---	---

 CBCT : *Cone Beam Computed Tomography*.

**Tableau 4 : Revues systématiques des bénéfices attendus de l'avulsion prophylactique.**

Auteurs, année	Titre	Recherche documentaire	Sélection articles Population/critères de jugement	Résultats Signification	Niveau de preuve
<i>Belgian Health Care Knowledge Centre, 2012 (12)</i>	<i>Prophylactic removal of pathology-free wisdom teeth: rapid assessment</i>	<i>Medline (PubMed), EMBASE, Cochrane, DARE, CRD, HTA Database, NHS Economic Evaluation Database, jusqu'à mars 2011.</i>	2 rapports d'évaluation CADTH, 2010 <i>HTA-centrum</i> Sweden, 2010 1 recommandation (NICE, 2000) 2 revues systématiques (Mettes <i>et al.</i> , 2005 ; Song <i>et al.</i> , 2000) 3 essais contrôlés randomisés dans ces revues dont 2 pour indication orthodontique	Peu de données et pas de preuve suffisante pour l'indication orthodontique d'avulsion L'avulsion prophylactique d'une 3 <sup>e</sup> molaire asymptomatique pour des raisons orthodontiques chez l'adolescent ne réduit pas et ne prévient pas les problèmes ultérieurs en termes d'encombrement des dents antérieures Controverse pour les indications d'avulsion prophylactique non orthodontiques et peu de données et qualité méthodologique insuffisante	3
<i>Xu et al., 2017 (3)</i>	<i>How is third molar status associated with the occurrence of mandibular angle and condyle fractures?</i>	<i>PubMed, EMBASE, Cochrane Library, jusqu'à octobre 2016.</i>	13 études rétrospectives 6 066 patients 2 462 héli-mandibules avec fracture angle 823 avec fracture condyle, 6 312 avec 3 <sup>e</sup> molaire	13 études avec hétérogénéité modérée ( $p < 0,001$ ; $I^2 = 73,7\%$ ) : risque considérablement augmenté de fracture de l'angle mandibulaire RR = 2,63 ; IC 95 % : 2,15-3,21 5 études, 1 865 participants et 823 héli-mandibules Forte hétérogénéité ( $p < 0,001$ ; $I^2 = 93,8\%$ ) Avec 3 <sup>e</sup> molaire, risque diminué de fracture condyle (RR = 0,47 ; IC 95 % : 0,25-0,86) Le praticien doit prendre en compte la diminution des risques de fracture, dans la décision d'avulsion de la 3 <sup>e</sup> molaire incluse	4

Ghaemina <i>et al.</i> , 2016 (13)	<i>Surgical removal versus retention for the management of asymptomatic disease-free impacted wisdom teeth</i>	Medline, Cochrane, Embase, jusqu'au 24 mai 2016.	1 suivi de cohorte prospectif Nunn, 2013 1 231 participants Suivi : 3-25 ans 416 patients Risque relatif parodontite et lésion carieuse	Parodontite, RR : 0,32 (IC 95 % : 0,19 à 0,54) Inclusion sous-muqueuse, RR : 0,11 (IC 95 % : 0,06 à 0,22) Avec mesure par sondage profondeur au niveau distal 2 <sup>e</sup> molaire > 4 mm, RR : 0,63 (IC 95 % : 0,37-1,04) pour inclusion osseuse et RR : 0,15 (IC 95 % : 0,07-0,34) pour inclusion sous-muqueuse Carie, RR : 0,69 (IC 95 % : 0,27 à 1,82) Pour impaction sous-muqueuse, RR : 1,20 (IC 95 % : 0,17 à 9,10)	3
			1 essai contrôlé randomisé Harradine, 1998 164 participants À 5 ans, 49 rétentions/38 avulsions 87 perdus de vue Moyenne index d'irrégularité de Little Largeur intercanine Longueur arcade	Avulsion <i>versus</i> conservation Moyenne index d'irrégularité de Little : 1,1 mm <i>versus</i> 0,30 mm plus bas (- 1,30 à + 0,70) Moyenne index d'irrégularité de Little : 0,80 ± 1,23 vs 1,1 ± 2,72 dans le groupe contrôle (p = 0,55) Largeur intercanine : - 0,37 ± 0,73 vs - 0,38 ± 0,85 (p = 0,92) Longueur arcade : - 1,1 ± 1,13 vs - 2,13 ± 0,97 (p = 0,001)	

## 2. Outils d'identification et d'évaluation

L'avulsion de la 3<sup>e</sup> molaire est l'acte chirurgical le plus courant en stomatologie, chirurgie maxillo-faciale, chirurgie orale et odontologie.

Le contexte médico-légal actuel met en lumière la responsabilité du praticien et la nécessité d'accorder une attention particulière à la prise en charge des avulsions des dents de sagesse, en cas de non-indication, ou de possibles complications pré, per ou postopératoires.

Pour atteindre cette maîtrise dans l'indication opératoire, il importe, tout d'abord, de connaître l'environnement anatomique des 3<sup>es</sup> molaires mandibulaires, leurs rapports, ainsi que le site chirurgical.

### 2.1. Consultation

Toutes les recommandations identifiées s'accordent sur l'objectif de la première consultation avec la réalisation d'un bilan médical (interrogatoire, examen clinique de la cavité buccale) et d'un bilan radiologique (panoramique dentaire, voire *Cone Beam*) (2, 25).

Le praticien prévoit les difficultés opératoires et les risques de complications. Le praticien explique au patient (et/ou son responsable) la préparation de l'intervention, le déroulement de l'intervention, ainsi que les suites normales et les complications possibles.

Cette consultation est également utile au patient, car elle permet une bonne préparation psychologique, une baisse du stress (25, 26), et le recueil du consentement éclairé.

Le praticien remet au patient (ou à ses responsables légaux) une fiche d'information, un formulaire de consentement, une ordonnance médicamenteuse et des consignes postopératoires (voir fiche d'information en annexe).

#### ► Examen clinique

##### Interrogatoire

Il permet de préciser l'âge du patient, ses antécédents (médicaux, chirurgicaux, dentaires et orthodontiques), ses allergies éventuelles et ses traitements médicamenteux qui pourraient contrarier le bon déroulement de l'avulsion des 3<sup>es</sup> molaires.

Il renseigne aussi la chronologie des éventuels symptômes liés aux 3<sup>es</sup> molaires.

Il permet une bonne appréciation de l'état psychologique du patient : stress, anxiété, phobie par rapport à l'éventualité d'une avulsion de 3<sup>e</sup> molaire, sous anesthésie locale, anesthésie locorégionale, anesthésie générale, et le recours éventuel à des solutions d'aide psychologique (anxiolytiques, protoxyde d'azote, hypnose sédatif).

##### Examen endobuccal

Il doit être systématique, minutieux et complet. Le praticien évalue l'hygiène bucco-dentaire, recherche l'existence d'affections bucco-faciales. Il évalue et note les particularités anatomiques qui pourraient rendre le geste opératoire difficile.

Il précise ainsi (25, 27) :

- l'existence d'une petite bouche (microstomie) ;
- une limitation de l'ouverture buccale (d'origine mécanique ou réflexe) ;
- une dysfonction et des douleurs des articulations temporo-mandibulaires (ATM) ;
- une fragilité labiale (herpes, sécheresse labiale, dermite, etc.) ;
- une macroglossie éventuelle (28) ;
- la taille du segment rétromolaire ;

- le degré de désinclusion dentaire ;
- l'état de la couronne de la 2<sup>e</sup> molaire et sa mobilité, sa fragilité éventuelle ;
- l'état du parodonte (qui peut influencer sur le choix de l'incision) ;
- l'état de la muqueuse (inflammation locale).

### ► Examen exobuccal

Il recherche certaines anomalies cervico-faciales (5) :

- asymétrie faciale (abcès, kyste ou tumeur déformante, etc.) ;
- limitation d'ouverture buccale (trismus, etc.) ;
- trouble de la cinétique mandibulaire à l'ouverture et fermeture de la cavité buccale ;
- dysfonction des articulations temporo-mandibulaires (ATM) (ouverture/fermeture, diduction, claquements, ressauts, craquements, gêne fonctionnelle) ;
- trouble de l'articulé ou/et de l'occlusion dentaire ;
- dysharmonie maxillo-mandibulaire ;
- adénopathies cervicales.

### 2.1.1. Examen radiologique

Il est indispensable de disposer d'un examen radiographique standard qui vient parfaitement compléter l'examen clinique.

Un cliché radiographique standard préopératoire est réalisé systématiquement, afin de préciser le diagnostic et d'évaluer l'environnement de l'intervention (nerf mandibulaire, table osseuse, angulation de la dent). L'examen radiographique est généralement utilisé avant tout acte de chirurgie buccale intéressant l'os.

### ► Radiographie rétro-alvéolaire

Il a été longtemps le premier cliché réalisé. Il est actuellement délaissé, car considéré comme insuffisant dans l'appréciation globale de la problématique dentaire et maxillo-mandibulaire soutenue par les 3<sup>es</sup> molaires. Qui plus est, sa réalisation reste difficile et inconfortable dans cette région postérieure angulomandibulaire ou tubérositaire maxillaire.

### Technique

C'est le seul cliché endobuccal disponible pour explorer la 3<sup>e</sup> molaire et son environnement immédiat. Pour apporter le maximum d'informations, il doit être réalisé avec un angulateur selon la technique orthogonale. Les rayons X frappent le capteur à 90 degrés. L'angulateur permet de placer le capteur parallèlement à l'axe de la dent. L'utilisation d'un cône court ou d'un cône long dépend de la puissance du générateur.

### Indications

Les indications de la radiographie rétro-alvéolaire sont liées à la surface du capteur numérique endobuccal et la possibilité de le placer en bouche. Cette technique est suffisante pour explorer les dents de sagesse évoluées. Pour les dents retenues, incluses ou à l'état de germes, le cliché rétro-alvéolaire doit être complété ou remplacé par une technique d'imagerie extrabuccale (29).

### Résultats

La radiographie rétro-alvéolaire explore :

- la morphologie corono-radiculaire et le parodonte des 2<sup>e</sup> et 3<sup>e</sup> molaires ;
- le rapport avec le processus pyramidal de l'os palatin, la paroi inférieure du sinus maxillaire (pour la dent de sagesse supérieure) ;
- le rapport avec le canal mandibulaire, la fosse rétromolaire et le début du ramus de la mandibule (pour la 3<sup>e</sup> molaire inférieure).

## Limites

Le cliché rétro-alvéolaire suffit rarement. En effet, dans les secteurs dentaires postérieurs, il reste difficile à réaliser dans des conditions confortables et optimales. La petitesse du cliché limite le champ d'exploration dento-osseux trop focalisé.

Difficile à réaliser dans des conditions parfaites et d'exploitation limitée car trop focalisé, il est largement abandonné au profit du cliché panoramique dentaire plus large et plus contributif.

### ► Panoramique dentaire ou orthopantomogramme

#### Technique

Le panoramique dentaire est l'examen de base afin de préciser un certain nombre de rapports (30). Le cliché panoramique représente une image en deux dimensions de structures anatomiques situées dans les trois plans de l'espace. Il précise les rapports du canal mandibulaire avec les apex dentaires dans le sens vertical. Bien souvent, l'image de ce canal se projette sous les apex de la 3<sup>e</sup> molaire (31). Pour prévenir les déformations possibles, le cliché doit être réalisé dans des conditions optimales (tête droite, plan palatin horizontal, absence de mouvement intempestif, éviction des bijoux et *piercings* aux oreilles, lèvres, langue et cou) pour éviter les imperfections de l'examen (cliché partiel, mal centré, floutage, artefacts métalliques des bijoux et prothèses, superpositions dentaires de l'articulé maximal, etc.).

#### Indications

Un cliché radiographique standard (panoramique dentaire, orthopantomogramme) est réalisé en préopératoire. Il est indispensable à l'appréciation des dents, de la structure osseuse maxillo-mandibulaire et à la vacuité des cavités sinusiennes maxillaires.

#### Résultats

L'interprétation se fait dans le plan vertical (profondeur de l'inclusion, morphologie des racines, situation et forme du canal mandibulaire) et dans le plan sagittal (inclinaison de la dent et espace entre la 2<sup>e</sup> molaire et la branche mandibulaire). Dans le plan axial, on obtient des indications sur la relation entre le canal mandibulaire et les racines (32).

Le cliché panoramique dentaire précise :

- le nombre de dents : persistance de dents temporaires, dents permanentes, 3<sup>es</sup> molaires ;
- la morphologie de la 3<sup>e</sup> molaire : taille de la couronne, forme des racines et apex (divergentes, crochetées) ;
- leur position sur l'arcade maxillaire ou mandibulaire : caractère inclus, enclavé, probablement sous-muqueuse, désinclusion, horizontale, ectopique ;
- la localisation et l'orientation précises de la 3<sup>e</sup> molaire sur son site d'éruption ;
- les rapports de la 3<sup>e</sup> molaire avec la 2<sup>e</sup> molaire ;
- la trame osseuse ;
- la situation et le trajet du canal mandibulaire ;
- les rapports de cette dent avec le canal alvéolaire inférieur ;
- la morphologie de la branche mandibulaire en regard de la 3<sup>e</sup> molaire et du condyle homolatéral.

#### Limites

Le taux d'agrandissement du cliché est variable, et n'autorise aucune mesure précise en taille réelle sur ce document (33).

La règle des superpositions permet, cependant, de deviner la position du nerf alvéolaire inférieur : le nerf passant en avant de la 3<sup>e</sup> molaire est radioclaire par rapport à un nerf passant en arrière qui sera radiodense. Cependant, lorsque son trajet se superpose aux images apicales, il convient de préciser l'intimité de ses rapports par d'autres examens tels que le CBCT ou *Cone Beam* (34).



### ► **Cone Beam Computed Tomography ou CBCT**

Le *Cone Beam Computed Tomography* (CBCT) est une tomographie volumique à faisceau conique de la face. Il tend peu à peu à remplacer le dentascanner. L'irradiation est moindre par rapport au scanner, mais l'image reste précise. Cette technique en plein développement tend à remplacer le scanner ou densitométrie ; ce dernier reste cependant indiqué en l'absence de CBCT. Dans ce cas, le scanogramme, cliché standard numérisé, permet, en coupes coronales, sagittales ou axiales, de donner précisément l'orientation et le niveau des coupes fines (de 1 à 1,5 mm d'épaisseur), en les numérotant.

### ► **Recommandations européennes**

Les recommandations de la Commission européenne (35) stipulent que l'indication du CBCT ne saurait être systématique, et doit être justifiée par des conditions cliniques pour lesquelles les bénéfices médicaux seront suffisants, en regard du risque potentiel encouru avec l'exposition aux radiations.

Dans tous les cas, le jugement clinique du praticien, basé sur l'anamnèse, l'examen clinique et les clichés radiographiques antérieurs, éventuellement disponibles, oriente la décision, et il n'est pas recommandé de recourir au CBCT si les informations utiles sont apportées ou peuvent être apportées par la radiographie conventionnelle 2D moins irradiante (par exemple, panoramique).

Dans le cas d'une avulsion de M3, les recommandations (35) stipulent que le *Cone Beam* peut être indiqué lorsque les radiographies conventionnelles suggèrent un lien direct entre la M3 mandibulaire et le canal mandibulaire.

Des recommandations suisses (36) précisent les indications du CBCT, avant l'avulsion de M3 :

- situation apparemment à haut risque, identifiée par la radiographie standard ;
- superposition des racines dentaires avec le canal mandibulaire, avec détournement ou interruption de la ligne corticale ou avec un obscurcissement d'au moins une des racines ;
- M3 avec pathologie : complications avec lésions kystiques ou résorptions des dents voisines.

Ces mêmes recommandations (36) précisent que le *Cone Beam* n'est pas indiqué :

- lorsque les racines dentaires sont éloignées du canal mandibulaire ;
- en présence de germes des M3.

En France, les dispositions réglementaires de radioprotection médicale et dentaire ont été actualisées par l'Autorité de sûreté nucléaire en 2016 (37). Elles soulignent la nécessité de réduire l'exposition des patients par la suppression des examens d'imagerie non justifiés, et visent à améliorer les pratiques cliniques par la rationalisation des indications des examens d'imagerie.

Ces dispositions soulignent la nécessité d'un échange préalable d'information écrite entre le demandeur et le réalisateur de l'acte (article R. 1333-66 du Code de la santé publique). Le praticien, réalisateur de l'acte en cabinet de radiologie ou en cabinet dentaire, doit indiquer, sur un compte rendu détaillé, les informations au vu desquelles il a estimé l'acte justifié, les procédures et les opérations réalisées, ainsi que toute information utile à l'estimation de la dose reçue par le patient (Article R. 1333-66 du Code de la santé publique), selon les indications définies par l'arrêté du 22 septembre 2006 relatif aux informations dosimétriques devant figurer dans un compte rendu d'acte utilisant les rayonnements ionisants (38) (nature de l'appareil, marque, date, et dose reçue en mGy/cm<sup>2</sup>).

Si l'acte radiologique est délégué, un échange écrit d'informations doit être établi entre le demandeur et le réalisateur. Le demandeur doit indiquer les motifs justifiant sa demande et communiquer au réalisateur de l'acte les clichés antérieurs. En cas de désaccord entre le praticien demandeur et le praticien réalisateur de l'acte, la décision appartient à ce dernier.



Enfin, une méta-analyse (39), basée sur cinq études (dont quatre comparatives), a recherché si le recours à une image 3D, en préopératoire, diminuait le risque de survenue ou la sévérité de lésions nerveuses après l'avulsion de M3, par rapport au recours à une image panoramique.

Les résultats n'ont pas mis en évidence de différences significatives dans le taux de lésions nerveuses après l'avulsion de M3 entre les deux groupes, avec ou sans image 3D en préopératoire. Toutefois, il est mentionné que les auteurs ont leurs propres critères pour classer le risque, et que les analyses comparatives sont difficiles. Ils concluent qu'une image 3D en préopératoire peut être utile en termes de diagnostic avant l'avulsion, en cas de relation très étroite entre le nerf alvéolaire inférieur et la M3. Cependant, elle ne doit pas être systématiquement utilisée en routine.

Tableau 5 : Image 3D et lésion nerf alvéolaire inférieur lors de l'avulsion M3.

Auteurs, année	Titre	Recherche documentaire	Sélection articles critères de jugement	Résultats Signification	Niveau de preuve
Clé-Ovejero et al., 2017 (39)	<i>Does 3-dimensional imaging of the third molar reduce the risk of experiencing inferior alveolar nerve injury owing to extraction ?</i>	Medline, Cochrane Scopus et Ovid Jusqu'à mars 2017	<p>5 études de cohortes randomisées 1 étude randomisée 3D CT <i>versus</i> 2D panoramique</p> <p>1- Nombre de lésions nerveuses (perte de sensibilité au niveau lèvre &lt; ou menton rapportée par patient ou évaluée par test clinique)</p> <p>2- Type de lésion (persistante au-delà de 6 mois)</p> <p>- Risque de lésion estimé par radiographie : modéré quand superposition racine M3 et canal mandibulaire, 1 signe d'alerte radio ou les 2 ; élevé quand plus d'1 signe d'alerte radio</p>	<p>Pas de différence significative pour les lésions persistantes (RR : 1,64 ; IC 95 % : 0,50-5,41 ; p = 0,42)</p> <p>Analyse en sous-groupe : pas de différence entre groupe à haut risque (RR : 1,82 ; IC 95 % : 0,48-6,90 ; p = 0,38) et groupe à risque modéré (RR : 1,05 ; IC 95 % : 0,07-16,50 ; p = 0,98)</p> <p>Une image 3D préopératoire peut être utile en termes de diagnostic avant l'avulsion ; cependant le risque de réduction des lésions nerveuses ne semble pas diminué pour autant.</p>	3

## Recommandations

Lors de la première consultation, il est recommandé de réaliser un bilan médical (interrogatoire, examen clinique) et un bilan radiologique (panoramique dentaire de première intention). Ces bilans suffisent le plus souvent (avis d'experts).

En cas de lésion ostéolytique ou ostéocondensante associée, en cas de rapport étroit des racines de la 3<sup>e</sup> molaire avec le nerf alvéolaire, ou pour préciser les rapports anatomiques de la dent avec les structures voisines, le CBCT (ou *Cone Beam*) – ou à défaut un dentascanner – est recommandé pour optimiser l'avulsion et ses résultats (grade C).

## 2.2. Formalités préopératoires

Le praticien en charge de la décision opératoire et de l'acte opératoire doit impérativement respecter plusieurs étapes avant l'acte chirurgical (40).

Les recommandations de bonne pratique (40, 41) stipulent que le chirurgien doit apporter des informations claires, transparentes et argumentées au patient et/ou son responsable légal concernant :

- les bénéfices et les risques de l'intervention ;
- les raisons médicales ou chirurgicales justifiant le choix du praticien qui réalisera l'acte chirurgical. En cas de 3<sup>e</sup> molaire complexe ou de pathologie osseuse associée, qui expose au risque de fragilisation osseuse, de fracture ou de lésion du nerf alvéolaire inférieur, le patient est confié à un chirurgien maxillo-facial, un médecin stomatologue ou un chirurgien oral, expérimenté en avulsion de 3<sup>e</sup> molaire et chirurgie maxillo-mandibulaire ;
- les raisons médicales ou chirurgicales justifiant le choix de l'anesthésie : locale, locorégionale, sédation ou anesthésie générale, et ce, en externe, en ambulatoire ou en hospitalisation conventionnelle. En effet, selon le cas, l'installation professionnelle et la compétence du praticien, l'intervention peut se dérouler sous anesthésie locale, locorégionale en externe (le patient n'est alors pas hospitalisé) ou anesthésie générale (cf. feuille d'information en annexe 3) (42) ;
- les précautions à prendre avant l'intervention (cf. feuille d'information en annexe 3) ;
- les différentes étapes de l'intervention chirurgicale.

Enfin, le praticien remet au patient et/ou ses responsables légaux :

- un consentement éclairé que le patient et/ou ses deux parents responsables lit(lisent) et signe(ent) avant l'intervention (cf. annexe 3. Consentement type) ;
- une feuille d'informations concernant l'intervention sur les dents de sagesse ;
- une prescription médicamenteuse.

Le praticien doit vérifier la présence et la pertinence du bilan radiologique (radiographies gardées par le praticien pour l'intervention ou remises au patient qui les rapporte le jour de l'intervention).

## 2.3. Préparation du plateau opératoire

La pratique de la chirurgie des dents de sagesse impose un plateau technique conforme avec les règles d'asepsie et une prévention contre les infections nosocomiales. L'ensemble de la structure fonctionne sous la responsabilité du personnel médical titulaire, servi par une équipe soignante diplômée et à jour de formation.

### ► Préparation des opérateurs

- Règles générales vestimentaires :
  - ▶ port de vêtements spécifiques professionnels ;
  - ▶ protection capillaire (calot, charlotte, bonnet) ;
  - ▶ port d'un masque chirurgical (type 2R) correctement appliqué et jeté après usage ;

- port de sabots ou sur-chaussures strictement réservés à l'usage du cabinet ou du bloc opératoire ;
- port de lunettes ou masque de protection.
- Hygiène des mains : la réalisation d'un geste d'hygiène des mains est un des principes fondamentaux des règles d'hygiène. La prévention des infections associées aux soins et plus particulièrement la prévention des infections du site opératoire est directement liée au respect des indications et des techniques d'hygiène des mains (ongles courts, propres, sans bijoux). Il est recommandé de faire une désinfection chirurgicale des mains par brossage et lavage chirurgical rigoureux ou par friction stricte en utilisant des produits hydro-alcooliques, lors des interventions ultérieures si les mains sont restées exemptes de contamination.
- Gantage : les gants sont de préférence stériles. Certains recommandent le double gantage.

### ► Le dispositif chirurgical

- Table à instruments : cette table est isolée par le biais d'un drapage à usage unique. De la boîte à instruments, dont la qualité de la stérilisation a été contrôlée et tracée, est extrait le panier avec des gants stériles ; les instruments sont soigneusement disposés sur la table, côté tranchant vers le centre.
- Éclairage opératoire : ce dispositif doit être équipé d'une poignée propre protégée, voire stérile.

### ► Préparation cutanée et muqueuse de l'opéré

Prévention des infections de site opératoire : il convient de diminuer au maximum la quantité de microorganismes présents au niveau du site opératoire, en réduisant de manière significative la flore cutanée :

- brossage des dents avant l'intervention ;
- bain de bouche préopératoire ;
- désinfection du champ opératoire ;
- drapage chirurgical : les champs opératoires sont disposés au pourtour de la zone à opérer. Ils permettent l'isolement du site opératoire. Les champs sont à usage unique, non tissés, stériles, imperméables ou déperlants.

### Recommandations

**Le praticien remet au patient et/ou ses responsables légaux (avis d'experts) :**

- **un consentement éclairé que le patient ou ses « deux » parents responsables lit(lisent) et signe(nt) avant l'intervention ;**
- **une feuille d'informations concernant l'intervention sur les dents de sagesse ;**
- **et une prescription médicamenteuse.**

**Le praticien doit vérifier la présence et la pertinence du bilan radiologique (radiographies gardées par le praticien pour l'intervention ou remises au patient qui les rapporte le jour de l'intervention) (avis d'experts).**

### 3. Techniques d'avulsion et modalités d'exécution

Plusieurs techniques d'avulsion peuvent être proposées. Elles ont été comparées en termes d'efficacité et de complications.

#### 3.1. Variabilité des incisions

L'incision muco-périostée se fait habituellement au collet de la 2<sup>e</sup> molaire et est prolongée en arrière de cette même dent dans le trigone rétromolaire ; une incision de décharge peut être entreprise à l'aplomb de la 1<sup>ère</sup> molaire pour éviter toute déchirure muco-périostée intempestive lors du décollement muco-périosté postérieur.

Une revue *Cochrane* (43) a analysé la survenue d'alvéolites, de douleurs, d'infections et d'œdèmes après une avulsion de M3 en comparant deux types de lambeau triangulaire *versus* lambeau enveloppe. Les résultats ont mis en évidence une réduction de 71 % de l'alvéolite (RR : 0,29, IC 95 % : 0,11 à 0,78) à 1 semaine, ainsi que de la douleur à 24 heures (DM : - 0,21, IC 95 % : - 0,32 à - 0,10) en faveur du lambeau triangulaire. Toutefois, aucune différence n'a été mise en évidence entre les deux techniques pour le taux d'infection, l'ouverture de la bouche maximale et les troubles de la sensibilité permanents au niveau de la langue, du menton et de la lèvre. Enfin, les données ont montré que l'œdème résiduel semble plus important à 1 semaine après un lambeau triangulaire.

Une revue de la littérature (44) a analysé l'impact des différentes techniques de lambeau sur les résultats parodontaux obtenus au niveau de la M2 mandibulaire adjacente à une M3 retenue. Globalement, aucune différence significative n'a été observée en termes de réduction de la profondeur de sondage ou gain d'attache clinique épithéliale entre les différents types de lambeau. Toutefois, l'analyse en sous-groupe pour la profondeur de sondage a montré une meilleure efficacité du lambeau triangulaire rétromolaire par rapport au lambeau enveloppe vestibulaire stricte.

#### Recommandations

**Les données de la littérature ne permettent pas de privilégier une technique de lambeau muco-périosté par rapport à une autre (grade B).**

#### 3.2. Protection du nerf lingual

Certains praticiens prônent un décollement sous-périosté systématique en lingual de l'alvéole de la 3<sup>e</sup> molaire, pour pouvoir y glisser un instrument métallique (lame malléable ou rugine), de façon à protéger le nerf lingual. Pour d'autres, le décollement systématique reste une prise de risque inconsidérée de lésion de ce même nerf lingual.

Une revue *Cochrane* (43) a comparé la survenue d'une altération de la sensibilité avec l'usage d'un rétracteur sous-périosté durant l'avulsion *versus* pas de rétracteur. Les données sont peu nombreuses et de faible qualité méthodologique. Les résultats ont montré que les cas d'altération temporaire de la sensibilité (à 1 mois) étaient un peu plus élevés avec le rétracteur (OR : 5,19, IC 95 % : 1,38 - 19,49, p = 0,01). En comparant deux types de rétracteur, l'altération temporaire de la sensibilité était plus importante avec le rétracteur de Howarth *versus* le rétracteur de Broad (OR : 5,83, IC 95 % : 1,92 - <<< 17,69).

#### Recommandations

**Le recours à un rétracteur sous-périosté en position linguale augmente le risque de survenue d'altération de la sensibilité linguale (grade B).**

### 3.3. Dégagement osseux et avulsion de la dent

Après le décollement muco-périosté bien conduit, il est important de dégager la dent incluse ou enclavée par une destruction de la corticale externe et de l'os environnant à la fraise boule, ou à la fraise fissure. Selon la situation, une fragmentation de la dent peut être nécessaire.

Apparu récemment dans les cabinets, le bistouri piézoélectrique faciliterait, pour certains, une levée de la corticale externe mandibulaire (vestibulaire) au regard de l'alvéole de la 3<sup>e</sup> molaire, une meilleure préservation de l'environnement muqueux, et une meilleure visibilité par la réduction du flux sanguin dans le champ opératoire.

La revue *Cochrane* (43) n'a pu émettre de conclusions sur les différentes techniques de dégagement osseux du fait d'un très petit nombre d'études, de données non contributives liées à des comparaisons et de critères évalués différents.

Une revue systématique (45) ultérieure a comparé la technique piézoélectrique avec la technique conventionnelle rotative en termes de séquelles postopératoires après l'avulsion de M3. Les résultats ont montré une différence significative en faveur de la chirurgie piézoélectrique au regard de la survenue d'œdème (DM : - 1,27, IC 95 % : - 1,92 à - 0,62 ; p = 0,0001), d'un trismus (DM : 0,37, IC 95 % : 0,18-0,55 ; p = 0,0001) et de douleur (DM : - 0,33, IC 95 % : - 0,45 à - 0,21 ; p < 0,00001), ainsi qu'au regard de la prise d'antalgiques (DM : - 2,46, IC 95 % : - 3,68 à - 1,24 ; p < 0,0001). Toutefois, cette technique requiert un temps opératoire plus important que la technique conventionnelle avec instrument rotatif (DM : 0,46, IC 95 % : 0,33-0,58 ; p < 0,00001).

#### Recommandations

**Les données de la littérature sont insuffisantes pour favoriser la piézo-chirurgie plutôt qu'une autre technique de dégagement osseux (grade B).**

### 3.4. Mesure de protection vis-à-vis du nerf alvéolaire inférieur

La 3<sup>e</sup> molaire incluse, enclavée ou ectopique peut se retrouver en contact étroit avec le nerf alvéolaire courant dans le canal dentaire inférieur de la mandibule.

Une lésion partielle ou complète du nerf alvéolaire entraîne une perte partielle (hypoesthésie) ou complète (anesthésie) de la sensibilité de la portion médiane de la lèvre inférieure homolatérale et du menton adjacent, une variation de la sensibilité (dysesthésies), des picotements ou fourmillements (paresthésies).

L'incidence de lésion du nerf alvéolaire inférieur est estimée entre 1,3 % et 5,3 % et peut atteindre 19 % lorsque les racines de la dent sont à proximité immédiate du nerf (46). La lésion peut provenir de la compression du nerf, soit indirectement par les forces transmises par les racines lors de leur retrait, soit directement par les élévateurs. Le nerf peut être aussi lésé par des instruments rotatifs ou durant le retrait de la dent quand les racines et apex sont crochetés.

**La coronectomie** des dents de sagesse de la mâchoire inférieure a été proposée comme une alternative à l'avulsion complète, lorsqu'il existe une proximité étroite entre les racines des dents de sagesse (ou d'autres molaires) mandibulaires et le nerf alvéolaire inférieur et ce, afin de minimiser les risques de lésions nerveuses. Cette technique, visant à réduire le traumatisme potentiel d'un acte invasif, consiste à retirer la partie coronaire de la dent en laissant la partie radiculaire. Elle se fera sur une dent non luxée, dont on ne laissera que les racines sous le niveau du collet, après s'être assuré de la disparition de l'émail.

Des données issues d'une revue systématique de la littérature (47) comparant les résultats obtenus avec la coronectomie *versus* avulsion totale, en se basant sur quatre études (deux ECR et deux ECNR) ont mis en évidence un bénéfice significatif avec la coronectomie en termes de réduction des atteintes nerveuses. Les résultats ont mis en évidence la survenue de deux atteintes nerveuses pour 401 coronectomies *versus* 42 pour 539 avulsions totales. Le risque relatif pour la

lésion du nerf a été estimée à 0,11 (IC 95 % : 0,03-0,36) ce qui indique que, pour le groupe avulsion totale, le risque est environ dix fois supérieur.

Des données comparatives ultérieures (48) montrent un taux d'atteinte nerveuse (temporaire) de 2,64 % avec l'avulsion totale *versus* 0 % pour la coronectomie.

Une revue systématique, en 2017 (49), a analysé l'incidence de lésion nerveuse associée à des coronectomies conduites avec succès, et l'a comparée à celle associée avec des échecs de coronectomies (taux d'échec de 7 %, soit 152 échecs pour 2 087 coronectomies).

L'incidence des atteintes nerveuses, associées à des coronectomies réussies, était plus faible (0,5 % pour le nerf alvéolaire inférieur et 0,05 % pour le nerf lingual) que celle associée à des coronectomies non réussies (2,6 %).

L'incidence des paresthésies permanentes associées à des coronectomies réussies était plus faible (0,05 %) que celle associée à des coronectomies non réussies (1,3 %).

Aucune lésion permanente du nerf lingual n'a été observée.

Outre les atteintes nerveuses (paresthésies, dysesthésies, analgésie, anesthésie), les complications à court terme les plus fréquentes sont la douleur, l'infection, l'ostéite et le saignement.

Une revue systématique de la littérature (47) a comparé les résultats obtenus avec la coronectomie *versus* avulsion totale pour l'infection postopératoire, l'alvéolite et la douleur, une semaine après l'avulsion (tableau 7). Les résultats n'ont pas montré de différence significative entre les deux techniques dans la survenue d'une infection postopératoire, ainsi que dans l'incidence de l'ostéite. Pour la douleur postopératoire à une semaine, les résultats sont comparables. Toutefois, les résultats ont montré que la coronectomie pourrait réduire la survenue de la douleur en l'absence d'antibiothérapie, en comparaison avec les patients ayant une avulsion totale (RR : 0,79 ; IC 95 % : 0,64-0,98).

Les effets indésirables à plus long terme, en termes d'échec de la coronectomie, de réintervention, de migration radiculaire et d'exposition radiculaire, ont été analysés dans des études contrôlées randomisées et non randomisées (50-53). Le taux d'échec a été estimé entre 38,4 % et 2,3 %. Aucune corrélation significative n'a pu être mise en évidence entre le taux d'échec et le degré d'étranglement radiculaire ( $r = 0,995$ ,  $p = 0,065$ ), le type d'impaction verticale ( $r = 0,988$ ,  $p = 0,100$ ), ou encore le sexe féminin ( $r = 0,221$ ,  $p = 0,858$ ). Toutefois, les auteurs soulignent que les résultats de corrélation proches de 1 pour le degré d'étranglement radiculaire et le type d'impaction verticale permettent de les considérer comme deux facteurs de risque impliqués dans l'échec de la coronectomie.

Le taux global de migration des racines est élevé et a été estimé entre 13,2 % et 85,29 %. Toutefois, les distances de migration sont courtes ( $3,06 \pm 1,67$  mm) et les directions sont à distance des nerfs. Les résultats des études montrent que la migration est un mouvement discontinu, régulier et progressif durant les deux premières années, puis très limité après 2 ans. Enfin, le taux de réintervention est relativement bas, estimé entre 0 et 4,9 %.

La revue de Dalle Carbonare *et al.* (49) a estimé le taux d'échec à 7 %, soit 152 échecs pour 2 087 coronectomies. Parmi les échecs les plus courants, 36 % (55/152) étaient attribués à une mobilité, 33 % (50/152) à une migration ou exposition radiculaire. En conclusion, les auteurs soulignent les limites liées au petit nombre d'études, à leur qualité méthodologique et à l'absence de suivi à long terme. Ils concluent que la coronectomie apparaît supérieure à l'avulsion totale pour réduire les lésions du nerf alvéolaire inférieur lorsqu'il existe un risque élevé de lésion du nerf avec une avulsion totale des dents de sagesse.



## Recommandations

**La découpe de la 3<sup>e</sup> molaire mandibulaire en plusieurs fragments permet le plus souvent d'éviter une atteinte du nerf alvéolaire inférieur (avis d'experts).**

**La coronectomie doit être réservée à des cas très exceptionnels, lorsqu'il existe un risque élevé de lésion nerveuse (grade B), notamment en cas de nerf alvéolaire passant au travers de racines dentaires fusionnées de la 3<sup>e</sup> molaire (preuve radiologique CBCT à l'appui) (avis d'experts).**

**Dans les suites d'une coronectomie, des complications postopératoires et des échecs à plus long terme peuvent survenir : un suivi des racines laissées en place est indispensable (grade B).**

### 3.5. Révision alvéolaire et sutures

La cavité osseuse est ensuite curetée et débarrassée de la poudre d'os, des débris dentaires, des granulomes dentaires inflammatoires et/ou du reliquat de sac alvéolaire qui pourraient s'y trouver.

En cas d'énucléation d'un kyste, ou de curetage d'une tumeur ou pseudo-tumeur, associé à l'avulsion de la 3<sup>e</sup> molaire, le tissu sera envoyé fixé ou à l'état frais pour examen histopathologique, accompagné d'un formulaire précisant le contexte clinique et radiologique.

Un lavage de la cavité est préconisé. Aucune donnée de la littérature ne mentionne l'efficacité supérieure d'un produit par rapport à un autre (sérum physiologique, bétadine®, eau oxygénée ou autre antiseptique).

En mandibulaire, la suture est parfois précédée d'une instillation d'anesthésique local (ex : Naropéine réservée à l'usage hospitalier) en intra-alvéolaire et au contact du nerf alvéolaire.

La fermeture du site opératoire n'est pas obligatoire. Elle est cependant conseillée, car elle permet d'éviter le passage des aliments et des germes de la bouche dans l'alvéole laissée ouverte dans la bouche, et se fait le plus souvent de façon étanche et sans tension.

Les sutures sont réalisées par des points séparés ou en X de fil résorbable pour le confort du patient qui voit ses fils fondre, dès que la cicatrisation muco-périostée est acquise (en 10-15 jours). Les fils non résorbables peuvent être utilisés, mais présentent l'inconvénient de devoir être ôtés.

Dans le cas particulier d'une alvéole infectée, l'alvéole peut être laissée volontairement béante pour permettre des irrigations lavages, la mise en place d'un pansement antalgique à base de chanvre imbibé d'essence de clou de girofle, favoriser l'effet local des bains de bouche et laisser ainsi à l'infection la possibilité de s'extérioriser.

Une première revue de la littérature, en 2012 (54), a analysé l'impact du choix de la technique de suture primaire ou retardée, après l'avulsion d'une M3 mandibulaire, sur la fréquence de survenue d'un œdème, de trismus, de complications infectieuses ainsi que sur la sévérité de la douleur et le saignement. Aucune différence significative n'a été mise en évidence entre les deux techniques pour la douleur, l'œdème et les complications infectieuses à une semaine, ainsi que pour le saignement. La survenue d'un trismus était moins fréquente à 3 et 7 jours avec la fermeture retardée.

Ultérieurement, la revue *Cochrane* (43) a également comparé différentes techniques de fermeture de la plaie, primaire *versus* retardée. Les résultats n'ont pas montré de différence significative entre les techniques au regard de l'alvéolite, de l'infection postopératoire, de l'ouverture buccale maximale à 7 jours et du saignement réactionnel. Au regard de la douleur, la fermeture retardée était associée à une réduction de la douleur à 24 heures (DM : 0,79, IC 95 % : 0,35-1,24) et à une légère réduction de l'œdème à une semaine (DM : 0,33, IC 95 % : 0,09-0,57).



### **Recommandations**

**La suture d'un lambeau muco-périosté (lorsqu'il est réalisé) est recommandée (avis d'experts).**

**Aucune technique de suture ne peut être recommandée de façon privilégiée (grade B).**

Tableau 6 : Revues systématiques des techniques opératoires pour l'avulsion des 3<sup>èmes</sup> molaires.

Auteurs, Année	Titre	Recherche documentaire	Sélection articles Population/ techniques Critères de jugement	Résultats	Niveau de preuve
Coulthard <i>et al.</i> , 2014 (43)	<i>Surgical techniques for the removal of mandibular wisdom teeth</i>	Medline (Pub-Med), EMBASE, Cochrane Jusqu'à mars 2014	9 études pour type de lambeau : dont 4 études contrôlées randomisées (132 patients) comparant lambeau triangulaire <i>versus</i> lambeau enveloppe	Lambeau triangulaire <i>versus</i> lambeau enveloppe 71 % de réduction alvéolite à une semaine (RR : 0,29, IC 95 % : 0,11 à 0,78) et réduction douleur à 24 heures (MD : - 0,21, IC 95 % : - 0,32 à - 0,10) en faveur lambeau triangulaire Pas de différence pour infection, ouverture maximale bouche et sensation langue, menton, lèvre permanente Gonflement résiduel à une semaine plus important avec lambeau triangulaire (MD : 0,66 mm, IC 95 % : 0,26-1,07)	2/3
			3 études protection nerf lingual : 2 études rétracteur <i>versus</i> pas de rétracteur et 1 étude 2 types de rétracteur	Rétracteur <i>versus</i> pas de rétracteur : plus d'altération temporaire de la sensibilité avec un rétracteur à 1 mois : <i>Peto odds ratio</i> (OR) 5,19, IC 95 % : 1,38-19,49, <i>P value</i> = 0,01, <i>I</i> <sup>2</sup> = 40 % Plus d'altération temporaire de la sensibilité avec rétracteur de Howarth <i>versus</i> rétracteur de Broad ( <i>Peto OR</i> : 5,83, IC 95 % : 1,92-17,69)	
			Fermeture plaie : 8 études fermeture primaire <i>versus</i> retardée	Pas de différence entre les 2 techniques en termes d'alvéolite, d'infection, d'ouverture maximale bouche à 7 jours ou de saignement réactionnel Avec fermeture retardée, réduction douleur à 24 heures (MD : 0,79, IC 95 % : 0,35-1,24) et légère réduction œdème à une semaine (MD : 0,33, IC 95 % : 0,09-0,57)	

<p>Chen <i>et al.</i>, 2017 (44)</p>	<p><i>Effect of flap design on periodontal healing after impacted third molar extraction</i></p>	<p>MEDLINE (PubMed), Embase, Cochrane CENTRAL, et Scopus databases, jusqu'à avril 2016</p>	<p>8 ECR 224 participants Différents types de lambeau triangulaire, enveloppe/enveloppe modifiée, Szmyd et paramarginal Critères de jugement : changement profondeur de poche et gain attache clinique au niveau distal M2 adjacente M3</p>	<p>Analyse globale : pas de différence significative pour la réduction profondeur de sondage : - 0,14 mm, IC 95 % : - 0,44 à 0,17, hétérogénéité, I<sup>2</sup> = 83,4 % Pas de différence significative sur amélioration attache (0,05 mm, IC 95 % : - 0,84 à 0,94, hétérogénéité, I<sup>2</sup> = 77,4 %) Analyse en sous-groupe : réduction profondeur de sondage Szmyd et para-marginal &gt; triangulaire Szmyd : 0,15 mm, IC 95 % : - 0,13 à 0,44, p = 0,33 ; hétérogénéité, I<sup>2</sup> = 0,0 % ; para-marginal : 0,27 mm, IC 95 % : - 0,07 à 0,61, p = 0,23 ; hétérogénéité, I<sup>2</sup> = 0,0 % Triangulaire &gt; enveloppe : - 0,42 mm, IC 95 % : - 0,87 à 0,03, p = 0,06 ; hétérogénéité, I<sup>2</sup> = 90,3 %</p>	<p>2/3</p>
<p>Al-Moraissi <i>et al.</i>, 2016 (45)</p>	<p><i>Does the piezoelectric surgical technique produce fewer postoperative sequelae after lower third molar surgery than conventional rotary instruments ?</i></p>	<p>PubMed, Ovid MEDLINE, Cochrane CENTRAL, jusqu'à novembre 2014</p>	<p>9 études : 6 ECR, 2 ECNR et 1 ER Séquelles postopératoires : œdème, trismus, douleur N analgésiques et durée chirurgie</p>	<p>Séquelles postopératoires en faveur piézoélectrique Œdème : DM : - 1,27, IC 95 % : - 1,92 à - 0,62 ; p = 0,0001 ; hétérogénéité I<sup>2</sup> = 97 % Trismus : DM : 0,37, IC 95 % : 0,18-0,55 ; p = 0,0001 Hétérogénéité I<sup>2</sup> = 73 % Douleur : DM : -0,33, IC 95 % : - 0,45 à - 0,21 ; p &lt; 0,00001 ; hétérogénéité I<sup>2</sup> = 80 % Prise antalgique : MD : -2,46, IC 95 % : - 3,68 à - 1,24 ; p &lt; 0,0001 ; hétérogénéité I<sup>2</sup> = 82 % Durée chirurgie supérieure pour piézoélectrique DM : 0,46, IC 95 % : 0,33-0,58 ; p &lt; 0,00001 ; hétérogénéité I<sup>2</sup> = 0 %</p>	<p>2/3</p>

**Tableau 7 : Études comparatives complications immédiates coronectomie versus avulsion totale.**

Auteurs, Année	Atteinte nerveuse	Infection postopératoire	Alvéolite	Douleur à 1 semaine
<b>Revue de Long et al., 2012 (47)</b>	<b>Coronectomie (C) versus avulsion totale (T) : n complications/n dents</b>			
Renton et al., 2005	C : 0/58 vs T : 24/138 C : 1/155 vs T : 10/194 C : 1/102 vs T : 6/118	3/58 vs 1/138 9/155 vs 13/194 1/102 vs 4/118	7/58 vs 4/138 0/155 vs 5/194 2/102 vs 10/118	8/58 vs 26/138 65/155 vs 106/194 19/102 vs 8/118
Leung et Cheung, 2009	C : 0/86 vs T : 2/89 Total : 2/401 vs 42/539	1/86 vs 0/89. Total : 14/401 vs 18/539	0/86 vs 1/89 Total : 9/401 vs 20/539	1/86 vs 0/89 Total : 93/401 vs 140/539
Hatano et al., 2009	<b>Méta-analyse</b> RR : 0,11 IC 95 % : 0,03-0,36 Hétérogénéité : Chi <sup>2</sup> = 0,82 df = 3 ; p = 0,85 ; I <sup>2</sup> = 0 % Test effet global : z = 3,59 ; p = 0,0003	RR : 1,03, IC 95 % : 0,54-1,98 Hétérogénéité I <sup>2</sup> = 38 %, p = 0,19	RR : 0,55 (IC 95 % : 0,28-1,05 I <sup>2</sup> = 47 %, p = 0,13	RR : 1,14 (IC 95 % : 0,57-2,30) I <sup>2</sup> = 72 %, p = 0,01
Cilasun et al., 2011 (50-53)				
Aravindaksha et al., 2015 (48)	C : 0/54 vs T : 4/66 (2,64 % à court terme)	NR	0/54 vs 4/66 (2,64 %)	NR

**Tableau 8 : Études comparatives complications à plus long terme coronectomie versus avulsion totale.**

Auteurs, Année	Suivi (mois)	Echec coronectomie	Réintervention	Migration racine	Exposition Racine
<b>Essais contrôlés randomisés</b>					
Renton et al., 2005	25 10,6	38,3 % (36/94) 9,4 % (16/171)	0 % (0/58) 1,3 % (2/155)	13,2 % (< 2 mm à 13 mois) 62,2 % (3,06 ± 1,67 mm à 24 mois)	0 % 1,3 %
Leung et Cheung, 2009 (50, 51)					
Aravindaksha et al., 2015 (48)	12	NR	1,6 % (3/54)	2,3 mm	NR
<b>Essais contrôlés non randomisés</b>					
Hatano et al., 2009	13,5 16,97	4,7 % (5/107) 2,3 % (2/88)	4,9 % (5/102) 1,2 % (1/86)	85,29 % NR	NR NR
Cilasun et al., 2011 (52, 53)					

### 3.6. Mesures thérapeutiques locales complémentaires

#### ► Rinçage et/ou application de gel à base de chlorhexidine

Afin de prévenir la survenue d'alvéolite, l'utilisation de chlorhexidine en gel ou rinçage a prouvé son efficacité (55).

Les données les plus récentes (56) confirment l'apport significatif de la chlorhexidine à 0,12 % ou 0,20 %, en gel ou rinçage, dans la prévention de l'alvéolite après l'avulsion de M3.

#### ► Techniques de régénération tissulaire guidée/greffe osseuse

L'avulsion d'une M3 peut provoquer des pertes parodontales au niveau distal de la M2. Afin de réduire ce risque, différentes stratégies thérapeutiques ont été proposées, parmi lesquelles des procédures de régénération et greffes osseuses.

Une revue systématique de la littérature avec méta-analyse (57) a été conduite pour évaluer l'efficacité de ces options thérapeutiques après avulsion de M3, et identifier la meilleure approche en termes de gain d'attache épithéliale et de réduction de profondeur de poche au sondage au niveau de la surface distale de M2 mandibulaire.

Les *Guided Tissue Regeneration* ou régénérations tissulaires guidées (GTR) avec des membranes résorbables et non résorbables et les GTR avec une xéno greffe inorganique ont montré les meilleurs résultats en termes de gain d'attache épithéliale et de réduction de profondeur de poche au sondage. La GTR avec membrane résorbable et xéno greffe inorganique a montré la plus haute probabilité d'être le meilleur traitement pour le gain d'attache épithéliale (Pr = 45 %) et pour la réduction de profondeur de poche au sondage (Pr = 32 %). Bien que soulignant les faiblesses méthodologiques des études, les auteurs ont conclu que les techniques de régénération tissulaire guidées, avec ou sans greffe combinée, sont une thérapie complémentaire bénéfique en comparaison des méthodes standard d'avulsion sans thérapie complémentaire.

#### ► Application de *Platelet Rich Fibrin* (PRF)

Une revue systématique de la littérature (58) a recherché les effets de l'application locale de PRF sur les signes et symptômes postopératoires après l'avulsion d'une M3. Elle a mis en évidence que, l'application de PRF n'avait pas d'effet sur la guérison osseuse, mais réduisait les effets secondaires en termes de douleur d'œdème 3 jours après l'avulsion et d'alvéolite. Les auteurs ont conclu que son application pouvait présenter un intérêt dans le cas d'avulsions complexes.

#### **Recommandations**

**Afin de prévenir la survenue d'alvéolite, l'utilisation de chlorhexidine en gel ou rinçage est recommandée en postopératoire (grade B).**

**L'application locale de *Platelet Rich Fibrin* (PRF) et l'usage des techniques de régénération tissulaire guidées, avec ou sans greffe combinée, ne doivent pas être systématiques (avis d'experts).**

Tableau 9 : Revues systématiques mesures thérapeutiques complémentaires.

Auteurs, Année	Titre	Recherche documentaire	Sélection articles Méthode	Résultats Signification	Niveau de preuve
Wright et al., 2018 (56)	<i>The use of chlorhexidine in the prevention of alveolar osteitis after third molar extractions</i>	<i>Cochrane Medline (PubMed), Scopus, Science Direct, ISI Web of Science, Evidence-Based Dentistry, TESEO, CSIC, de 1979 jusqu'en 2015</i>	18 études de cohortes randomisées 2 824 M3 (1 458 groupes traités et 1 366 groupes contrôle) Chlorhexidine tout type de concentration (0,12 % ou 0,20 %), formulation (rinçage ou gel) ou protocole (avant, pendant et/ou après) pour prévenir l'alvéolite	Risque global relatif : 0,53 (IC 95 % : 0,45-0,62 ; p < 0,0001) Hétérogénéité : I <sup>2</sup> = 9,3 % ; p = 0,336 avec X <sup>2</sup> test) Nombre nécessaire à traiter : 8, IC 95 % : 7-11 Pas de différence entre rinçage (RR = 0,58 ; IC 95 % : 0,47-0,71) et gel (RR = 0,47 ; IC 95 % : 0,37-0,60) pour prévenir l'alvéolite Pas plus d'effets indésirables avec chlorhexidine que placebo	2
He et al., 2017 (58)	<i>Local application of platelet-rich fibrin during lower third molar extraction improves treatment outcomes</i>	<i>PubMed, Web of Science, Embase, et Cochrane Library, jusqu'à Octobre 2016</i>	9 ECR PRF (468 participants) versus non PRF (467 participants) 1 ER Critères de jugement : douleur, œdème, trismus, alvéolite, activité ostéoblastique	PRF : différence significative pour réduction douleur (p = 0,01), œdème à 3 jours (p = 0,03) et incidence d'alvéolite (p < 0,0001) en faveur de PRF Pas de différence significative entre PRF et non PRF pour œdème à 1 jour et activité ostéoblastique La mise en place locale de PRF réduit sensiblement la douleur, l'œdème à 3 jours postopératoire et l'alvéolite	3

<p>Barbato et al., 2016 (57)</p>	<p><i>Effect of surgical intervention for removal of mandibular third molar on periodontal healing of adjacent mandibular second molar</i></p>	<p>PubMed MEDLINE, Cochrane Central Register of Controlled Trials (CENTRAL) et Embase (1974 à décembre 2014) via OVID, jusqu'au 22 décembre 2014</p>	<p>Dix études de cohortes randomisées Suivi minimum 6 mois Analyse six options différentes pour procédures de régénération/greffe osseuse <i>versus</i> contrôle <i>Bayesian network meta-analysis</i> Critères de jugement : changement profondeur de poche et gain attache clinique au niveau distal M2 adjacente M3</p>	<p>Gain attache épithéliale GTRr+AX : 2,40 mm, 90 % CrI : [- 0,51 ; 5,36], GTRnr : 1,79 mm, 90 % CrI : [- 0,59 ; 4,17] et GTRr : 1,59 mm, 90 % CrI : [- 0,23 ; 3,55]. Probabilité d'être le meilleur traitement : 1.GTRr+AX (Pr = 45 %) ; GTRnr (Pr = 22 %) ; 1.GTRr+AX (<i>posterior mean rank</i> = 2,29, 90 % CrI : [1 ; 6]) ; 2.GTRnr (2,80, 90 % CrI : [1 ; 6]) ; 3.GTRr (2,99, 90 % CrI : [1 ; 5]) Profondeur de poche Différence la plus significative : GTRnr : 1,65 mm, 90 % CrI : [- 0,69 ; 4,00] Moins pertinentes : GTRr+AX et GTRr respectivement 1,50 mm, 90 % CrI : [- 1,41 ; 4,38] et 1,33 mm, 90 % CrI : [- 0,54 ; 3,17] Probabilité d'être le meilleur traitement 1 GTRnr : <i>posterior mean rank</i> = 2,52, 90 % CrI : [1 ; 5] ; 2.GTRr+AX : 2,77, 90 % CrI : [1 ; 6] ; 3.GTRr : 2,83, 90 % CrI : [1 ; 5]</p>	<p>3</p>
----------------------------------	--	--	--	--	----------

\*DBP : *grafting with demineralized bone powder* ; BG : *grafting with bioactive glass* ; GTRr : *guided tissue regeneration with resorbable membrane* ; GTRnr : *guided tissue regeneration with non-resorbable membrane* ; GTRr+AX : *guided tissue regeneration with resorbable membrane and anorganic xenograft* ; DBP+Li : *grafting with demineralized bone powder combined with local antibiotic-lincomycin*.

## 4. Complications et gestion des risques

### 4.1. Complications et risques de l'avulsion

Les complications postopératoires ont été rapportées, avec l'analyse des effets des différentes modalités techniques, dans le chapitre précédent. Les plus fréquentes sont la douleur, l'œdème et le trismus. Des complications telles que le saignement, l'infection, l'alvéolite, les lésions nerveuses, et plus rarement, la fracture de la mandibule ou une projection de la dent dans le plancher buccal, le sinus maxillaire ou la fosse infratemporale sont également rapportées.

Les données de la littérature montrent un taux global de complications variant entre 2,6 % et 30,9 %. L'avulsion des M3 mandibulaires (quel que soit leur stade d'éruption) est plus souvent associée à des complications que l'avulsion des M3 maxillaires (59, 60).

Une revue de la littérature (61) a mis en évidence qu'environ 10 % des patients avaient une complication après l'avulsion ; ces complications étaient, dans l'ensemble, mineures, temporaires (une dizaine de jours) et localisées.

Cette revue a identifié plusieurs risques liés à l'avulsion avec des complications à long terme :

- lésion parodontale ou aggravation d'une lésion existante ;
- dysfonction de l'articulation temporo-mandibulaire ou aggravation d'une dysfonction existante ;
- lésion nerveuse ;
- communication bucco sinusienne ;
- fractures mandibule et tubérosité maxillaire ;
- autres : traumatisme de la dent voisine (perte d'un amalgame ou d'une couronne, fêlure, fracture radiculaire), subluxation dentaire ou luxation dentaire, plaie endobuccale ou exobuccale par incident instrumental.

Une étude de cohorte prospective (100 patients) (62) a analysé les complications sévères associées à M3, et nécessitant une hospitalisation, en intégrant les complications liées à l'avulsion prophylactique et l'avulsion thérapeutique, en se basant sur des marqueurs cliniques de l'infection (*C-reactive protein, leukocyte counts*), ainsi que sur des paramètres économiques (coût de traitement, temps d'hospitalisation et jours d'incapacité). Parmi ces complications, on observait 80 infections sévères, 11 fractures mandibulaires, trois lésions nerveuses, cinq luxations dentaires/radiculaires et une hémorragie postopératoire. Aussi, 27 de ces complications étaient associées à une avulsion prophylactique, 44 à une avulsion thérapeutique et 29 à une péri coronarite. Enfin, un cas de décès postopératoire par infarctus du myocarde a été rapporté.

Les facteurs de risque identifiés avant l'avulsion sont les suivants (2) :

- présence d'une infection aiguë ou chronique ;
- anomalie radiculaire ;
- encombrement des dents adjacentes ;
- superposition de la dent, ses racines et/ou ses apex avec le canal dentaire ;
- ankylose ;
- position ectopique ;
- radiothérapie antérieure au niveau de la mâchoire ;
- comorbidités sévères.

Les autres facteurs potentiellement prédisposant aux complications sont l'âge, le sexe féminin, le tabac, la contraception orale, une mauvaise hygiène, la durée de la chirurgie et l'expérience du chirurgien, ainsi que la technique anesthésique (63).

#### Recommandation

**Il est recommandé d'apprécier les risques de complications en amont de l'intervention afin de les éviter, de les prévenir et de mieux les gérer (grade C).**



## 4.2. Mesures de prévention de la douleur

### ► Recommandations de bonne pratique

La prise en charge antalgique postopératoire, immédiate ou différée doit être une préoccupation constante du praticien, et a été largement décrite dans les recommandations de la HAS (42).

Ces recommandations stipulent que le traitement médicamenteux de la douleur en chirurgie buccale doit être prévu de manière systématique, et pour une durée suffisante. Le traitement doit débiter suffisamment tôt pour que les agents soient efficaces dès la fin de l'anesthésie. La stratégie thérapeutique dépend de l'intensité « prévisible » de la douleur en fonction de l'acte chirurgical (type, conditions, etc.), du patient (état physiologique, contre-indications, anxiété, etc.), et des éventuelles conséquences douloureuses à distance.

Dès que possible, l'intensité de la douleur devra être évaluée avec un outil validé, afin d'objectiver l'évolution clinique de la douleur, notamment l'échelle visuelle analogique (EVA) permettant de grader le ressenti douloureux sur une échelle allant de 0 à 10 (64). L'évaluation de la douleur permet d'ajuster la prescription après le geste opératoire.

Il semble préférable de prémédiquer le patient avant l'intervention, la douleur étant plus difficile à endiguer lorsqu'elle est installée.

Pour les douleurs faibles à modérées, une prescription d'antalgiques de niveau 1 en première intention (paracétamol) suffit généralement : 60 mg/kg/jour à répartir en quatre prises et à débiter 1 heure avant l'intervention.

Les AINS, tels que l'ibuprofène, sont efficaces, et peuvent être proposés en l'absence de contre-indications. En cas de geste opératoire techniquement difficile, et si la douleur s'intensifie, une prescription d'antalgiques de niveau 2 s'impose alors dans la journée ou le soir au coucher (paracétamol codéiné, tramadol, morphine).

Pour des douleurs intenses ou insuffisamment calmées par les antalgiques précédents, il peut être recommandé d'associer un AINS (moins de 72 heures et en dehors de leurs contre-indications), paracétamol ± codéine ou tramadol *per os* en prise systématique pendant une durée suffisante (en fonction de l'évaluation de la douleur).

L'administration de corticoïdes améliore le ressenti postopératoire du patient, et a un effet significatif sur l'inflammation et le trismus. Ils peuvent être utiles dans certains cas : geste opératoire techniquement difficile ou plusieurs avulsions simultanées.

L'association d'AINS et de corticoïdes est à éviter.

Les opioïdes forts pourraient constituer une alternative, notamment en cas de contre-indications aux AINS, ou en cas d'échec de l'analgésie multimodale.

Certaines alternatives thérapeutiques à visée anti-inflammatoire ne doivent pas être négligées : apposition de glace, repos, tête légèrement surélevée, éviction des surmenages physiques (sport, efforts intenses), homéopathie (Arnica).

Bien que rares, les douleurs et les dysfonctions postopératoires de l'articulation temporo-mandibulaire sont évitées par un geste chirurgical doux, contrôlé dans une cavité buccale, dont l'ouverture ne sera pas intempestivement forcée par l'ouvre-bouche.

### ► Autres publications

Une revue *Cochrane* (65) a analysé les bénéfices du paracétamol, de l'ibuprofène, et de l'association des deux, en analysant la proportion de patients soulagés 2 heures et 6 heures après la prise du médicament, ainsi que la proportion de patients ayant eu recours à un médicament de secours après 6 heures et 8 heures. Les résultats ont montré que l'ibuprofène 400 mg était supérieur au paracétamol 1 000 mg pour soulager les douleurs postopératoires, après l'avulsion

chirurgicale d'une M3 mandibulaire. Les résultats des premières études, concernant l'association des deux médicaments (ibuprofène + paracétamol) dans un même comprimé (acétaminophène), sont favorables lorsqu'on les compare à la prise d'un seul médicament.

De nombreuses associations antalgiques sont proposées pour soulager les douleurs intenses après avulsion de la M3 (66). L'efficacité de ces différentes associations a été analysée dans une revue systématique. Les résultats ont montré que la meilleure efficacité était obtenue avec l'association d'ibuprofène 400 mg et d'oxycodone HCL 5 mg.

Au regard de la prescription de corticoïdes, la majorité des études montre que les corticoïdes, sur du court terme, ont une efficacité sur la douleur, l'œdème et le trismus consécutifs à l'avulsion de M3 (67).

Les effets de la dexaméthasone sur les symptômes postopératoires (douleur, œdème, trismus) ont été comparés en fonction de la voie d'administration soit : dexaméthasone (4 mg immédiatement après l'avulsion) administrée en sous-muqueuse à proximité du site de l'avulsion *versus* administration intramusculaire (68). Aucune différence d'efficacité n'a été observée entre les deux voies d'administration.

Tableau 10 : Revues systématiques prise en charge de la douleur.

Auteurs, Année	Titre	Recherche documentaire	Sélection articles Méthode	Résultats Signification	Niveau de preuve
Bailey et al., 2013 (65)	<i>Ibuprofen and/or paracetamol (acetaminophen) for pain relief after surgical removal of lower wisdom teeth</i>	<i>Cochrane Oral Health Group's Trials Register, the Cochrane Central Register of Controlled Trials (CENTRAL), Medline, Embase et le meta register of Controlled Trials</i>	7 études de cohortes randomisées en double aveugle 2 241 patients Ratio de risque pour au moins 50 % de suppression de la douleur	Ibuprofen 400 mg > 1 000 mg paracétamol avec ratio de risque pour au moins 50 % de suppression douleur à 6 heures de 1,47 (IC 95 % : 1,28 à 1,69). RR pour ne pas utiliser de médicament de secours (en faveur ibuprofène) : 1,50 (IC 95 % : 1,25 à 1,79) Association des deux médicaments en un seul comprimé : ratio de risque pour au moins 50 % maximum de suppression douleur à 6 heures de 1,77 (IC 95 % : 1,32 à 2,39) RR pour ne pas utiliser de médicament de secours (en faveur ibuprofène) : 1,60 (IC 95 % : 1,36 à 1,88) L'association des deux types de médicaments montre de bons résultats par rapport au médicament unique	2
Au et al., 2015 (66)	<i>The efficacy and clinical safety of various analgesic combinations for post-operative pain after third molar surgery</i>	<i>Pubmed, Embase, Cochrane Library</i>  Jusqu'à mars 2013	14 études de cohortes randomisées 3 521 patients 10 associations acétaminophène + codéine phosphate ; acétaminophène + hydrocodone bitartrate ; acétaminophène + oxycodone HCL ; acétaminophène + ibuprofène ; aspirine + caféine ; aspirine + codéine phosphate ; aspirine + caféine + butalbital + codéine phosphate ; ibuprofène + oxycodone HCL ; ibuprofène + caféine ; ibuprofène + codéine phosphate 17 dosages Critères : score intensité à 6 heures et soulagement total à 6 heures	Association acétaminophène + opioïde (codéine phosphate, hydrocodone bitartrate ou oxycodone HCL) Intervalle scores intensité à 6 heures : 1,46-3,7 et intervalle soulagement total à 6 heures : 3,24-7,2  Différents dosages : acétaminophène + codéine phosphate acétaminophène 650 mg ou 600 mg + codéine phosphate 60 mg > (2,1 et 1,6 fois plus élevé) acétaminophène 300 mg + codéine phosphate 30 mg association aspirine (325 ou 600 mg)/caféine (40 ou 65 mg)/codéine phosphate (15 mg ou 60)/butalbital Intervalle scores intensité à 6 heures : 1,8-3,09 et intervalle soulagement total à 6 heures : 4,4-6,7  Meilleure efficacité 3,09 et 6,7 : aspirine 325 mg + caféine 40 mg + butalbital 50mg + codéine phosphate 15 mg Association avec Ibuprofène : 1,5-6,44 et 7,0-10,3 Meilleure efficacité : Ibuprofène 400mg + oxycodone HCL 5 mg : 6 et 9,31	2

Troiano et al., 2018 (68)	<i>Comparison of two routes of administration of dexamethasone to reduce the postoperative sequelae after third molar surgery: a systematic review and meta-analysis.</i>	PUBMED, SCOPUS and EBSCO library Jusqu'à février 2016	4 études de cohortes randomisées (pas d'hétérogénéité) Comparaison directe administration intramusculaire <i>versus</i> sous-muqueuse après avulsion Dose dexaméthasone 4 mg Critères de jugement : score EVA ; différence ouverture buccale maximale et mesures œdème	Douleur NS à 1 j : DM : 0,05 IC 95 % : - 0,55 à 0,6, p = 0,87 à 3 j : DM : 0,12 IC 95 % : - 0,51 à 0,75, p = 0,71 à 7j : DM : 0,07 IC 95 % : - 0,19 à 0,33, p = 0,58 Œdème NS à 1 j : DM : 0,03 IC 95 % : - 0,39 à 0,45, p = 0,88 à 3 j : DM : 0,31 IC 95 % : - 0,12 à 0,74, p = 0,15 à 7 j : DM : 0,26 IC 95 % : - 0,69 à 0,16, p = 0,22 Trismus NS à 1 j : DM : 0,05 IC 95 % : - 0,55 à 0,65, p = 0,87 à 3 j : DM : 0,12 IC 95 % : - 0,51 à 0,74, p = 0,15 à 7 j : DM : 0,26 IC 95 % : - 0,69 à 0,16, p = 0,22	2
---------------------------	---	--	---	---	---

NS : non significatif ; EVA : échelle visuelle analogique.

## Recommandations

**Dans la majorité des cas, une prescription d'antalgiques de niveau 1 (paracétamol) suffit en première intention (avis d'experts).**

**L'ibuprofène 400 mg (en l'absence de contre-indications) ou l'association ibuprofène et paracétamol ou ibuprofène + antalgique de palier 2 peuvent être prescrits, en dehors d'un contexte infectieux ou sous couverture antibiotique (grade B).**

**Cette prescription est à préférer au tramadol (grade B).**

## 4.3. Mesures de prévention du risque infectieux

### 4.3.1. Antibioprophylaxie et antibiothérapie

Le recours à des antibiotiques réduit la survenue d'infections (alvéolite, cellulite).

Il convient de dissocier l'antibioprophylaxie, débutée préventivement avant le geste chirurgical, de l'antibiothérapie, débutée après le geste chirurgical.

Une revue systématique (69) a été conduite, afin de déterminer l'efficacité d'une antibioprophylaxie sur le développement d'infections après l'avulsion de M3. Les résultats ont mis en évidence que le risque d'infections était de 10 % pour les sujets sains et jusqu'à 25 % chez les sujets avec une immunité basse. Les résultats ont également montré une réduction du risque d'infections de 70 % et d'alvéolite de 38 % avec la prise d'antibiotiques (AB), ainsi qu'une réduction de la douleur à 7 jours après l'avulsion. Par contre, aucune différence significative n'a été observée en termes de fièvre, d'œdème et de trismus.

Les auteurs ont conclu que l'antibioprophylaxie présentait un intérêt pour les patients jugés à haut risque d'infections, pour lesquels l'infection est plus fréquente et associée à des complications. Du fait de l'augmentation de la prévalence des bactéries résistantes aux AB, les auteurs soulignent que les praticiens doivent considérer avec attention que traiter les patients en bonne santé avec des AB pour prévenir une infection est susceptible de créer plus de mal que de bien.

L'association d'amoxicilline avec de l'acide clavulanique diminue le risque infectieux. Toutefois, les auteurs d'une revue systématique (70) concluent que la prescription d'amoxicilline avec de l'acide clavulanique ne se justifie pas en routine, étant donné le nombre de sujets nécessaires à traiter et les réactions secondaires potentielles.

Une autre revue systématique (71) a évalué l'efficacité d'une seule dose préopératoire d'AB par voies orale, intraveineuse, intramusculaire ou application topique dans des cas d'avulsion des M3 avec ostéotomie. Les résultats ont mis en évidence qu'une simple dose de 2 g d'amoxicilline avant l'avulsion diminue significativement l'incidence d'alvéolite au site de l'avulsion (72).

#### ► Prévention de l'endocardite infectieuse

Dans ses recommandations de 2018 concernant l'antibioprophylaxie (encadré 1), la Société française d'anesthésie et de réanimation (SFAR) (73) rappelle les recommandations de l'*European Society of Cardiology* (basées sur des avis d'experts) qui soulignent, que les seules interventions à risque de bactériémie, pouvant conduire à une endocardite, sont celles de la sphère dentaire impliquant des manipulations de la gencive ou de la région péri-apicale des dents, ainsi que la perforation de la muqueuse orale. La prophylaxie n'est prescrite qu'aux patients décrits dans le tableau ci-dessous. Les glycopeptides ne sont pas recommandés.

**Encadré 1 : cardiopathies à haut risque d'endocardite pour lesquelles une prophylaxie est recommandée d'après SFAR, 2018 (73).**

L'antibioprophylaxie ne doit être envisagée que pour les cardiopathies suivantes :

- valve prothétique ou matériel prothétique utilisé pour une réparation valvulaire ;
- antécédent d'endocardite infectieuse ;
- cardiopathie congénitale :
  - cyanogène non opérée, ou avec une fuite résiduelle, ou mise en place d'une dérivation chirurgicale,
  - cardiopathie congénitale avec réparation prothétique, placée chirurgicalement ou percutanée, jusqu'à 6 mois après la mise en place,
  - avec une fuite résiduelle au site d'implantation d'un matériel prothétique, mise en place chirurgicalement ou par voie percutanée.

## Antibiotiques (30 - 60 min avant la procédure)

Situation	Antibiotique	Adulte	Enfant
Pas d'allergie aux $\beta$ lactamines	Amoxicilline ou ampicilline	2 g <i>per os</i> ou IV	50 mg/kg <i>per os</i> ou IV
Allergie aux $\beta$ lactamines	Clindamycine	600 mg <i>per os</i> ou IV	20 mg/kg <i>per os</i> ou IV

**4.3.2. Patients à risque infectieux (diabète, corticothérapie, immunodépression, chimiothérapie, etc.)**

Des recommandations ont été élaborées par la Société française de chirurgie orale (SFCO) (74). Elles définissent la conduite à tenir chez les patients présentant un risque infectieux particulier et sont présentées ci-dessous.

Indépendamment des éventuelles difficultés techniques liées à la position des troisièmes molaires, leur avulsion ne comporte pas de spécificités supplémentaires par rapport aux gestes chirurgicaux d'avulsion, dans le cadre d'éradication des foyers infectieux chez les patients à risque.

De ce fait, dans le cadre de traitement et/ou de recherche de foyers infectieux chez des patients à risque infectieux majoré, il faut raisonner au sujet des 3<sup>es</sup> molaires comme pour tout foyer infectieux dentaire.

Il est recommandé, chez le patient à risque infectieux majoré (diabète, corticothérapie, chimiothérapie et traitement immunosuppresseur) :

- d'éliminer les foyers infectieux buccodentaires et les situations à risque infectieux potentiel, dont font partie les 3<sup>es</sup> molaires symptomatiques, après bilans clinique, biologique et radiographique ;
- de prendre contact avec le médecin responsable du suivi de ces patients, pour évaluer la situation médicale immédiate et à venir ;
- d'entreprendre l'élimination de ces foyers infectieux, avant la mise en route d'une chimiothérapie, d'un traitement par immunosuppresseurs, afin de permettre une cicatrisation de la muqueuse du site chirurgical.

**► Patient diabétique**

L'éradication des foyers infectieux buccodentaires améliore le contrôle de la glycémie chez le patient diabétique.

En cas de geste invasif, il est recommandé de mettre en place une antibiothérapie (1 heure avant et jusqu'à cicatrisation de la muqueuse).

Il est recommandé d'éradiquer les foyers infectieux chez le diabétique équilibré (avec ou sans antibiothérapie réellement prophylactique), et encore plus chez le diabétique non équilibré (avec une antibiothérapie jusqu'à cicatrisation de la muqueuse) (72).

#### ► Patient sous corticothérapie

Une corticothérapie par voie générale ne justifie pas une prise en charge particulière, du fait de sa seule présence, à une posologie inférieure à 10 mg/jour d'équivalent prednisone ou à une posologie inférieure à 1 mg/kg/jour d'équivalent prednisone sur une durée de moins de 8 jours.

Au-delà, une antibiothérapie jusqu'à cicatrisation de la muqueuse doit être proposée, ainsi qu'une surveillance du niveau de la corticothérapie (contact médecin responsable du suivi) (72).

#### ► Patient sous chimiothérapie et/ou sous traitement par immunosuppresseurs

Dans la mesure où l'urgence à instaurer le traitement l'y autorise, une M3 symptomatique, représentant un foyer infectieux et/ou une situation à risque infectieux potentiel doit être retirée, afin d'obtenir une cicatrisation de la muqueuse, avant le début de la chimiothérapie.

Pendant la chimiothérapie, si des gestes invasifs doivent être réalisés, ils le seront :

- après avoir pris connaissance d'un bilan biologique (hémogramme, hémostase) ;
- seulement s'ils sont urgents ;
- sous antibiothérapie jusqu'à cicatrisation de la muqueuse, notamment si le taux de polynucléaires neutrophiles est inférieur à 500 mm<sup>3</sup> de sang.

Les patients traités par immunosuppresseurs, tels que la ciclosporine pour des transplantations d'organe ou de cellules souches, doivent être considérés comme des patients à risque infectieux élevé.

Il convient d'éradiquer les foyers infectieux, si possible avant le début de ces traitements, et de pratiquer les avulsions des 3<sup>es</sup> aires symptomatiques, afin d'obtenir une cicatrisation de la muqueuse le plus rapidement possible.

#### ► Patient traité par des thérapeutiques biologiques ciblées

Ces patients seront de plus en plus nombreux, du fait d'un nombre croissant de pathologies pouvant bénéficier de ces traitements et de l'apparition de nouvelles molécules : anti-TNF alpha, rituximab, abatacept, tocilizumab, entre autres.

En cas de nécessité de geste chirurgical, il est recommandé, pour certains d'entre eux, l'arrêt de ces traitements, pour d'autres non, car ils prédisposent à un risque infectieux, hémorragique, de retard de cicatrisation (en fonction de la molécule).

Face à cette complexité d'attitude, il est recommandé :

- de prendre contact avec le médecin responsable de ces traitements ;
- de consulter le site [www.cri-net.com](http://www.cri-net.com) qui précise pour chaque molécule les attitudes à tenir.

#### Recommandations

**Le recours aux antibiotiques ne doit pas être systématique pour une avulsion de 3<sup>e</sup> molaire. Il est recommandé de prendre en compte l'augmentation de la prévalence des bactéries résistantes aux antibiotiques (grade B).**

**Lors de l'avulsion de 3<sup>es</sup> molaires incluses, enclavées ou sous-muqueuses, ou dans un contexte médical à risque infectieux ou à haut risque d'endocardite, le recours aux antibiotiques est préconisé, 1 heure avant l'intervention et jusqu'à cicatrisation de la muqueuse (avis d'experts).**



**En cas de risque d'alvéolite et/ou d'infection, en l'absence d'allergie à la pénicilline, une dose unique prophylactique de 2 g d'amoxicilline peut être recommandée en préopératoire, éventuellement associée à l'acide clavulanique (grade B).**

**Pour les patients avec une cardiopathie à haut risque d'endocardite, une antibioprophylaxie est recommandée (avis d'experts).**

**L'antibiothérapie est recommandée pour les patients jugés à risque d'infection (grade B).**

Tableau 11 : Revues systématiques / antibiothérapie après avulsion.

Auteurs, Année	Titre	Recherche documentaire	Sélection articles Méthode	Résultats Signification	Niveau de preuve
Lodi <i>et al.</i> , 2012 (69)	<i>Antibiotics to prevent complications following tooth extractions</i>	<i>Cochrane Oral Health Group's Cochrane Central Register of Controlled Trials (CENTRAL MEDLINE via OVID EMBASE via OVID LILACS via BIREME, jusqu'à janvier 2012</i>	18 ECR en double aveugle AB vs placebo (2 456 participants) Critères de jugement : infection, alvéolite, douleur, fièvre, œdème, trismus, effets secondaires	Réduction risque d'infection de 70 % RR : 0,29 (IC 95 % : 0,16 à 0,50), p < 0,0001, 1 523 participants Nombre nécessaire à traiter pour prévenir infection : 12 (10-17) Réduction risque d'alvéolite de 38 % RR : 0,62 (IC 95 % : 0,41 à 0,95), p = 0,03, 1 429 participants Nombre nécessaire à traiter pour prévenir alvéolite : 38 (24-250) Avec AB, moins de douleur à 7 jours : DM = -8,17 (IC 95 % : -11,90 à -4,45), p < 0,0001, 372 participants Pas de différence significative pour la fièvre (RR : 0,34, IC 95 % : 0,06 à 1,99), l'œdème (RR : 0,92, IC 95 % 0,65 à 1,30) et le trismus (RR : 0,84, IC 95 % : 0,42 à 1,71) 7 jours après avulsion Plus d'effets secondaires avec AB (RR : 1,98 (IC 95 % : 1,10 à 3,59), p = 0,02) Nombre nécessaire à traiter pour effet secondaire : 21 (8-200)	2
Mar-cussen <i>et al.</i> , 2016 (71)	<i>A systematic review on effect of single-dose pre-operative antibiotics at surgical osteotomy extraction of lower third molars</i>	<i>Medline, Cochrane Library, Embase jusqu'à août 2015</i>	10 ECR AB vs placebo Analyses en sous-groupes : voie orale, IV, Méta-analyses Critères de jugement : réactions inflammatoires infection site avulsion alvéolite	Réduction significative d'infection site avec AB ( <i>odds ratio</i> [OR] = 0,30 ; IC 95 % : 0,19 à 0,47 ; p ≤ 0,00001). Réduction significative incidence infection site avec AB en oral ou IV (OR = 0,19 ; IC 95 % : 0,08 à 0,45 ; p = 0,0002). Réduction significative incidence infection site avec 2 g en préopératoire d'amoxicilline orale (OR = 0,22 ; IC 95 % : 0,08 à 0,59 ; p = 0,002). Réduction significative d'alvéolite avec AB (OR = 0,35 ; IC 95 % : 0,13 à 0,96 ; p = 0,04). Réduction significative d'alvéolite avec pénicilline IV (OR = 0,1 ; IC 95 % : 0,03 à 0,30 ; p ≤ 0,0001)	2

<p>Arteagoitia <i>et al.</i>, 2016 (70)</p>	<p><i>Efficacy of amoxicillin and amoxicil- lin/clavulanic acid in the prevention of infection and dry socket after third molar extraction</i></p>	<p><i>Medline, Cochrane Library, Embase</i> Juin 2015</p>	<p>10 ECR Pas d'hétérogénéité (I<sup>2</sup> = 0 %, p = 0,470 1 997 avulsions : 1 072 (AB) et 925 (placebo), alvéolite et/ou infection effets secondaires</p>	<p>RR : 0,350 (p &lt; 0,001 ; IC 95 % : 0,214 à 0,574) Nombre nécessaire à traiter pour prévenir alvéolite/infection : 18 (IC 95 % : 13 à 29) Effets secondaires (RR = 1,188, IC 95 % : 0,658 à 2,146 ; p = 0,567) RRs : 0,563 pour amoxicilline (IC 95 % : 0,295 à 1,08 ; p = 0,082) et 0,215 pour amoxicilline/acide clavulanique (IC 95 % : 0,117 à 0,395 ; p &lt; 0,001)</p>	<p>2</p>
---	--	---	---	--	----------

AB : antibiotique ; IV : intraveineuse

## 4.4. Conduite à tenir chez les patients à risque hémorragique

Il s'agit de patients présentant un trouble de l'hémostase constitutionnel ou acquis, susceptible de gêner le bon déroulement de l'avulsion dentaire, et de générer d'éventuelles complications, au point de nécessiter parfois une hospitalisation conventionnelle.

### 4.4.1. Patients sous antiagrégants plaquettaires

Les agents antiagrégants plaquettaires (AAP) sont principalement pris dans le cadre de la prévention primaire ou secondaire de la thrombose artérielle. Leur prescription est fréquente dans la population, du fait de la prévalence de la maladie athéromateuse. Par voie orale, ils vont interagir sur un enzyme, la cyclo-oxygénase et diminuer la synthèse du thromboxane A2 par les plaquettes ; c'est le cas de l'aspirine.

Les autres AAP (clopidogrel, prasugrel, ticagrelor) ont pour cible le récepteur plaquettaire P2Y12 à l'adénosine diphosphate (ADP). La gestion des patients prenant des AAP au long cours, lors d'une procédure, pose la problématique de l'apparition éventuelle d'un double risque. D'une part, l'interruption du traitement AAP peut s'accompagner d'un risque thrombotique. À l'inverse, le maintien de l'AAP peut interférer avec l'hémostase de la procédure, et conduire à des complications hémorragiques.

Il convient de mettre ces deux risques en balance pour chaque patient, en tenant compte des complications hémorragiques de la procédure envisagée, de la possibilité de réaliser la chirurgie sous AAP, et des conséquences en cas de modification du traitement par AAP. Cette problématique est maintenant bien connue, et a conduit à la publication régulière de recommandations françaises et internationales sur le sujet.

Le Groupe d'intérêt en hémostase périopératoire (GIHP) et le Groupe français d'études sur l'hémostase et la thrombose (GFHT) ont proposé une gestion des AAP pour une procédure invasive programmée (75). Le risque hémorragique de la procédure se décline en trois niveaux : faible, si la procédure est réalisable sous bithérapie antiplaquettaire ; intermédiaire, si elle est réalisable sous aspirine ou élevée, si le geste n'est pas réalisable sous AAP. Si l'interruption est nécessaire, les modalités suivantes sont recommandées : dernière prise à J-3 pour l'aspirine, à J-5 pour le clopidogrel et le ticagrelor et à J-7 pour le prasugrel. Il n'est pas recommandé d'utiliser un relais par héparine ou AINS, en cas d'interruption des AAP.

Pendant de nombreuses années, afin de réduire le risque hémorragique, l'usage a fait interrompre le traitement par antiagrégants plaquettaires (AAP), avant des soins dentaires ou une intervention chirurgicale orofaciale (stomatologique, maxillo-faciale, endobuccale, parodontale ou implantaire). L'attitude ancienne d'interrompre, pendant plusieurs jours, un traitement par AAP, afin de réduire le risque hémorragique avant des soins dentaires ou une intervention de chirurgie orofaciale, n'est plus recommandée, eu égard au risque accru de complications thromboemboliques sévères, au cours de la période postopératoire (76).

Il n'a pas été démontré, par ailleurs, de risque relatif plus élevé de complications hémorragiques, après avulsion dentaire à 7 jours, lorsque les patients recevaient des AAP ou des AVK. Il est actuellement recommandé de ne pas interrompre le traitement par AAP, avant de pratiquer des soins dentaires ou une intervention orofaciale, même lourde, sous réserve d'une information préalable du patient, d'une pratique chirurgicale bien conduite, peu hémorragique avec contrôle rigoureux de l'hémostase chirurgicale, qui peut se compléter d'une surveillance de quelques heures.

En cas de nécessité de chirurgie pour un patient porteur d'un *stent*, lorsque celle-ci peut être différée, il convient de fixer une date opératoire au moins 4 semaines après la pose du *stent* en cas de *stent* nu, et d'au moins 6 mois en cas de *stent* actif, délai permettant d'interrompre la double inhibition plaquettaire. Si, néanmoins, une intervention urgente est requise, elle est le plus souvent réalisée sous bithérapie, et l'avis du médecin prescripteur est requis.

L'arrêt des AAP doit faire l'objet d'une réflexion sur le bénéfice/risque en cas de chirurgie (77), et il est recommandé de poursuivre l'inhibition plaquettaire, en cas de chirurgie stomatologique, maxillo-faciale, orale ou dentaire (comme en cas de chirurgie dermatologique, chirurgie ophtalmologique, chirurgie cardiovasculaire, chirurgie orthopédique (78).

À l'inverse, aucune étude n'a mis en évidence un risque relatif plus élevé de complications hémorragiques, sous AAP (79).

Par conséquent, il est actuellement recommandé de ne pas interrompre le traitement par AAP, avant de pratiquer des soins dentaires ou une intervention de chirurgie orofaciale, même lourde (maxillo-faciale, stomatologique, endobuccale, parodontale ou implantaire), sous réserve d'une information préalable du patient, d'une pratique chirurgicale bien conduite, peu hémorragique avec contrôle approprié et chirurgical des hémostases (avulsion complète de la dent, curetage alvéolaire appuyé, régularisation des berges osseuses, pansement hémostatique, sutures hémostatiques), et d'une surveillance postopératoire rigoureuse (80).

Un traitement par AAP ne contre-indique pas la réalisation d'une anesthésie locale (AL). L'anesthésie loco-régionale (ALR) du nerf alvéolaire inférieur est, par contre, déconseillée. Il est recommandé de pratiquer une ALR, uniquement en cas d'échec ou d'impossibilité de réaliser une AL. Le choix d'une aiguille avec un diamètre externe maximum de 27 Gauge ou 0,40 mm, et une injection lente, permettent de limiter le traumatisme tissulaire (76).

Enfin, le contrôle du risque hémorragique ne doit pas faire oublier les autres risques opératoires. Seule une évaluation globale du rapport bénéfice/risque opératoire, permet de garantir une prise en charge optimale du patient traité par AAP en odontostomatologie et chirurgie maxillo-faciale (61).

### **Recommandations**

**Dans le cas de l'avulsion d'une 3<sup>e</sup> molaire sous antiagrégants plaquettaires, il n'est pas recommandé d'interrompre le traitement (grade B).**

**Dans le cas de l'avulsion d'une 3<sup>e</sup> molaire sous antiagrégants plaquettaires, il est recommandé :**

- d'appliquer des mesures hémostatiques locales ;
- d'effectuer un contrôle téléphonique à 24-48 heures (avis d'experts).

#### **4.4.2. Patients sous anticoagulants**

Les anticoagulants oraux (ACO) relèvent d'indications thérapeutiques : patients ayant des antécédents de thromboses veineuses ou artérielles ou patients à haut risque de thromboses. Leur mode d'action est soit indirect, en interférant sur la synthèse de certains facteurs de coagulation (anti-vitamine K : AVK), soit direct, en se fixant spécifiquement sur des facteurs de coagulation (apixaban, dabigatran, rivaroxaban). Leur gestion, lors d'une procédure invasive, pose la même problématique que celle des AAP : une balance entre risque hémorragique, en cas de maintien du traitement anticoagulant, et risque thrombotique, en cas d'interruption.

Pour les AVK, des recommandations ont été édictées par le Groupe d'étude sur l'hémostase et la thrombose (GEHT) en 2008 (81). En cas de non interruption du traitement par AVK, il est nécessaire de contrôler l'*International Normalized Ratio* (INR), afin de s'assurer que celui-ci est compris entre 2 et 3, et d'éliminer une situation de surdosage où le risque hémorragique pourrait être majoré. En cas d'interruption du traitement par AVK, celle-ci a lieu 4 à 5 jours avant la procédure. Un relais par héparine, en préopératoire, n'est pas obligatoire (figure 2), d'autant plus qu'il expose à une augmentation de l'incidence des complications hémorragiques (82).

Pour les anticoagulants oraux directs (AOD), le GIHP a actualisé ses recommandations pour la chirurgie et les actes invasifs programmés (83) :

- en cas de risque hémorragique faible, les AOD ne devront pas être administrés dans les 24 heures qui précèdent la procédure,

- dans les autres situations, une interruption plus prolongée, avant la procédure, est recommandée.

Les actes invasifs à risque hémorragique faible correspondent aux actes responsables de saignements peu fréquents, de faible intensité ou aisément contrôlés, pouvant être réalisés chez des patients anticoagulés à des taux thérapeutiques (81).

Pour les actes de chirurgie orofaciale peu délabrant : pas de prise la veille au soir, ni le matin de l'intervention.

En l'absence d'événement hémorragique particulier et/ou de contre-indication chirurgicale, la reprise du traitement peut avoir lieu au moins 6 heures après la fin du geste invasif, selon le schéma habituel du patient. Pour les situations plus complexes, l'avis du médecin prescripteur est formellement requis, et l'INR – plus précis que le taux de prothrombine (TP), réservé à la surveillance des traitements anticoagulants oraux par anti-vitamines K (AVK) – va guider l'attitude thérapeutique.

L'*International Normalized Ratio* (INR) permet d'affiner les résultats du taux de prothrombine (TP) (qui mesure le temps de coagulation d'un plasma sanguin citraté, en présence de thromboplastine calcique), car ce dernier ne varie pas en fonction des machines utilisées par les laboratoires. L'INR doit être stable et inférieur à 4 pour réaliser l'avulsion (84).

Tous les autres tests biologiques font appel à des laboratoires spécialisés, ils ne peuvent donc être utilisés comme tests systématiques de routine (78).

## Recommandations

### Précautions en cas d'avulsion d'une 3<sup>e</sup> molaire sous anti-vitamine K (AVK) (avis d'experts) :

- concertation avec le prescripteur de l'anticoagulant ;
- maintien de la prescription habituelle et contrôle de l'INR, la veille de l'intervention (INR doit être dans la cible et inférieur à 4) : avulsion possible ;
- gérer au mieux l'hémostase ;
- contrôle téléphonique à 24-48 heures.

### Précautions en cas d'avulsion d'une 3<sup>e</sup> molaire sous ACO anti-IIa ou anti-Xa (avis d'experts) :

- concertation avec le prescripteur de l'anticoagulant ;
- gérer au mieux l'hémostase ;
- contrôle téléphonique à 24-48 heures.

#### 4.4.3. Patients à risque hémorragique intrinsèque

La **maladie de Willebrand** constitue un déficit en facteur Willebrand. La prévention du risque hémorragique impose une prise en charge hospitalière pour une perfusion en IV stricte de concentré de Minirin, antidiurétique de synthèse qui mime l'action hormonale (desmopressine), à la dose de 30 à 50 UI/kg toutes les 12-24 heures, ou de concentré de facteur Willebrand (Wilfactin) ou Willebrand et facteur VIII (Wilstart). Si les épreuves sont faites, et s'il existe une insensibilité au Minirin, l'opérateur sera avisé et le geste reconsidéré.

En cas **d'hémophilie** (déficit en facteurs VIII (hémophilie A) ou IX (hémophilie B)), la prévention du risque hémorragique impose une prise en charge hospitalière pour une perfusion en IV stricte de concentré de facteurs IX et VIII.

Dans ces contextes, les antifibrinolytiques (acide tranexamique ou Exacyl) sont également préconisés par voie intraveineuse, en bain de bouche ou sur des compresses (compression locale hémostatique) ; leur efficacité reste discutée.

En cas d'association de plusieurs facteurs de risque de saignement, et/ou en présence d'une pathologie cardiovasculaire sévère ou non stabilisée, et/ou si l'état de santé du patient est globalement altéré, une prise en charge plus vigilante encore s'impose : information rigoureuse du patient et de son entourage, maîtrise technique du geste opératoire, surveillance postopératoire,

conseils postopératoires en cas de saignement. Dans certains cas, une prise en charge en milieu hospitalier (hôpital de jour ou conventionnel) peut se discuter.

Il peut s'agir d'atteinte des facteurs (procoagulants) de la coagulation à risque hémorragique, d'origine génétique le plus souvent, et plus rarement acquise au décours de certaines affections (cancers, infections). Le plus souvent, ces patients ou leur entourage sont informés des pathologies concernées et de leur prise en charge. Il est important qu'un interrogatoire au cabinet, portant sur les antécédents hémorragiques et familiaux, précède ces gestes, et recherche la notion d'hématomes spontanés, de saignements prolongés, et doit amener à un avis auprès du médecin traitant et/ou à une consultation spécialisée d'hémostase. Toute difficulté opératoire prévisible doit faire préférer une hospitalisation, même ambulatoire, dans une structure disposant de moyens de surveillance et de prise en charge d'un saignement prolongé.

Le patient doit pouvoir disposer d'un numéro d'appel 24 heures sur 24, ou d'une structure d'accueil, à proximité, en cas de saignement important.

Les patients connaissent généralement bien leur maladie, sont régulièrement informés, et bénéficient de protocoles hospitaliers bien établis.

#### **4.5. Patients à risque de retard cicatriciel osseux et d'ostéochimionécrose**

Dans l'évaluation du risque de survenue de retard cicatriciel osseux et d'ostéochimionécrose, il importe de prendre en compte le risque lié au patient et à son traitement médicamenteux : antirésorbeurs osseux (bisphosphonates (BP), denosumab), anti-angiogéniques (sunitinib et bevacizumab), ainsi que le risque lié à l'acte proprement dit.

Des recommandations de bonne pratique ont été élaborées, en 2013, par la Société française de stomatologie chirurgie maxillo-faciale et chirurgie orale (SFSCMFCO) (85), pour définir la démarche d'évaluation du risque d'ostéonécrose des mâchoires (ONM), avant tout geste chirurgical, et préciser le protocole à adopter, lorsqu'une intervention chirurgicale est nécessaire.

##### **► Évaluation du risque**

Les recommandations de la SFSCMFCO sont les suivantes (86).

Afin de mieux appréhender le risque d'ostéonécrose des mâchoires (ONM), préalablement à un geste chirurgical, il est recommandé de prendre en compte plusieurs facteurs de risque (Grade C) :

Facteurs liés au type de molécule administrée, dose, durée du traitement et pathologie traitée (bénigne ou maligne).

Les données actuelles conduisent à considérer le risque (et sa prévention) de façon similaire pour les bisphosphonates, et pour d'autres molécules, avec lesquelles des cas d'ONM ont été rapportés : denosumab et molécules antiangiogéniques, sunitinib et bevacizumab.

Facteurs systémiques associés : âge, diabète, tabac, traitement médicamenteux concomitant (corticothérapie, chimiothérapie, traitements immunosuppresseurs).

Facteurs locaux : maladie parodontale, hygiène bucco-dentaire, port d'une prothèse, zone anatomique concernée (mandibule, région postérieure des mâchoires), particularités anatomiques osseuses (exostoses, tori).

- L'évaluation des facteurs de risque liés au patient, et à son traitement, doit être complétée par l'évaluation du risque lié à l'acte chirurgical : type d'acte, extension, degré de traumatisme.

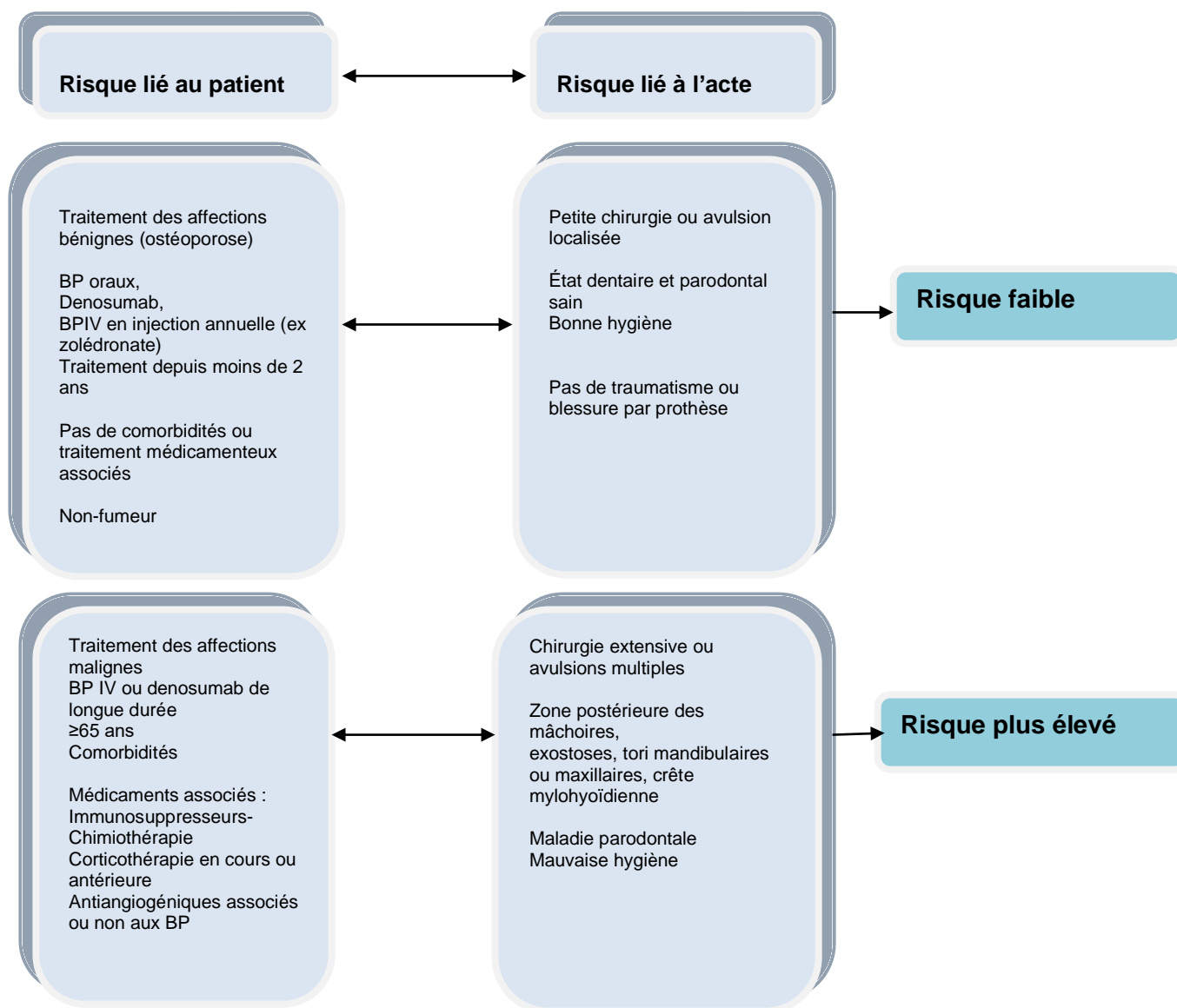
**La prise en compte de ces différents facteurs est recommandée pour définir le niveau de risque : faible ou élevé. Un schéma d'évaluation peut être proposé (grade C).**

Le patient doit être informé des risques associés au geste chirurgical et son consentement devra être recueilli.



- Bien qu'aucun cas d'ONM n'ait été rapporté, à ce jour, chez des enfants atteints, pour la plupart, d'ostéogénèse imparfaite, et traités par BP, ce risque ne peut être écarté, et des données prospectives sont nécessaires, pour évaluer le risque, dans la même population, à l'âge adulte (grade C).
- Aucune méthode ne permet de prédire le risque de survenue d'une ONM. Le dosage sérique du Télopeptide C terminal (CT-X) n'est pas recommandé, pour évaluer le risque d'ONM, et orienter les décisions thérapeutiques. De même, les données actuelles ne permettent pas de proposer une recherche génétique avant la prise de BP (grade C).

L'évaluation du risque est recommandée par la Société française de stomatologie chirurgie maxillo-faciale et chirurgie orale, selon le schéma suivant (85) :



### ► Protocole à adopter pour réduire le risque de retard cicatriciel et d'ONM

Les recommandations de la SFSCMFCO sont les suivantes (86) :

- Afin de minimiser le risque lié à un geste chirurgical oral, des protocoles, basés sur des mesures de contrôle de l'infection, au niveau local et systémique, sont recommandés (grade C).

Il est ainsi recommandé de réduire l'inflammation, voire l'infection locale, par des mesures d'assainissement parodontal, préalablement à la chirurgie, et par des bains de bouche quotidiens à la chlorhexidine, avant l'intervention, et pendant les jours suivants.

Différents protocoles d'antibiothérapie sont proposés dans les études. La prescription d'antibiotiques, son initiation et sa durée seront motivées par l'infection, le degré de risque lié à la pathologie traitée (bénigne ou maligne), et l'évolution de la cicatrisation de la muqueuse.

- Le geste chirurgical doit être le moins traumatisant possible ; un lambeau muco-périosté ou de demi-épaisseur peut être levé, et suivi d'une régularisation des bords osseux, en privilégiant, quand cela est possible, une fermeture primaire des plaies, sans tension (grade C).

- Lorsque les besoins chirurgicaux sont multiples, et afin de ne pas exposer le patient d'emblée à une ONM étendue, il est préférable de procéder par secteur et, si possible, d'attendre 2 mois avant l'intervention suivante (avis d'experts).
- Toute modification et arrêt temporaire de traitement doivent être discutés avec le médecin prescripteur, afin d'évaluer le rapport bénéfice/risque. Pour rappel, la demi-vie des BP peut atteindre plusieurs années (avis d'experts).
- Il est préférable d'éviter les anesthésies intra-ligamentaires, intra-septales et intra-osseuses. Aucune donnée validée ne contre-indique l'usage des vasoconstricteurs (avis d'experts).
- Une surveillance prolongée de la cicatrisation osseuse, et des mesures d'hygiène, est recommandée. Un suivi régulier du patient est recommandé (deux fois par an, voire un suivi plus rapproché, si le risque d'ONM est élevé), afin de détecter précocement et traiter, si nécessaire, une ONM (avis d'experts).

### Recommandations

**Dans l'évaluation du risque de survenue d'une ONM, il est important de prendre en compte le risque lié au patient, et à son traitement anti-résorbeur, ainsi que le risque lié à l'acte proprement dit (grade C).**

**De même, il est recommandé de respecter les protocoles de réduction du risque, basés sur des mesures de contrôle de l'infection, au niveau local et systémique, et sur un geste chirurgical le moins traumatisant possible (grade C).**

## 4.6. Consignes postopératoires

Selon la difficulté du geste, les comorbidités du patient et le risque encouru, un arrêt de travail peut être accordé au patient. Sa durée est laissée à l'appréciation du praticien. La convalescence postopératoire normale ne nécessite généralement qu'un à deux jours de repos. L'arrêt est prolongé (jusqu'à 7 jours), en cas de persistance de douleurs intenses, et de survenue de complications infectieuses.

Les consignes postopératoires sont précisées au patient et son entourage (*cf.* feuille d'information).

Les dents, éventuellement laissées en place, doivent bénéficier d'une surveillance rigoureuse, par un contrôle clinique et panoramique dentaire, tous les 2 ans, jusqu'à l'âge de 25 ans.

### Recommandations

**Une feuille de recommandations est remise au patient en postopératoire, indiquant les complications possibles, ce qu'il doit faire pour ne pas s'inquiéter et y remédier, et le numéro de téléphone qu'il doit composer ou l'adresse de l'hôpital le plus proche où il doit se rendre en cas de complication grave (avis d'experts).**

**Les 3<sup>es</sup> molaires laissées en place doivent bénéficier d'une surveillance rigoureuse par un contrôle clinique et panoramique dentaire tous les 2 ans, jusqu'à édification radiculaire complète (à l'âge de 25-30 ans), et en fonction de la symptomatologie et du contexte (lésion osseuse associée, comorbidité) (avis d'experts).**

### Conclusion

Ces recommandations de bonne pratique (RBP) sont des propositions développées méthodiquement pour aider le praticien et le patient à rechercher les soins les plus appropriés dans des circonstances cliniques données.

Toute dent de sagesse mérite une analyse particulière : évaluation de sa position (maxillaire ou mandibulaire, sur arcade, incluse, ectopique, etc.), rapport des racines avec le nerf dentaire inférieur et le nerf lingual, caractère symptomatique ou non, association ou non à une pathologie médicale ou tissulaire.

Dès lors, il appartient au professionnel de la cavité orale, d'évaluer le bénéfice/risque d'une éventuelle avulsion, de poser ou non l'indication d'une avulsion. Il est de son devoir d'en informer clairement le patient. L'avulsion doit, bien évidemment, être réalisée par un praticien aguerri à la technique opératoire, dans des conditions techniques et matérielles sécurisantes.

L'ensemble de la prise en charge, de l'interrogatoire à la cicatrisation osseuse parfaite, et à la guérison du patient, doit respecter les recommandations de bonne pratique sus-citées.

## **5. Validation**

Lors de la délibération du 22 mai 2019, le Collège de la HAS a adopté la recommandation de bonne pratique.

## Annexe 1. Méthode de travail

### ► Méthode Recommandations pour la pratique clinique

Les recommandations de bonne pratique sont définies dans le champ de la santé comme « des propositions développées méthodiquement pour aider le praticien et le patient à rechercher les soins les plus appropriés dans des circonstances cliniques données ».

La méthode Recommandations pour la pratique clinique (RPC) est la méthode préférentielle à la Haute Autorité de Santé (HAS) pour élaborer des recommandations de bonne pratique (RBP). Il s'agit d'une méthode rigoureuse qui repose sur :

- la participation des professionnels et représentants des patients et usagers concernés par le thème de la RBP ;
- la transparence vis-à-vis de l'analyse critique de la littérature, de l'essentiel des débats et des décisions prises par les membres du groupe de travail, des avis formalisés des membres du groupe de lecture, de l'ensemble des participants aux différents groupes ;
- l'indépendance d'élaboration des recommandations, de part : le statut de la HAS, autorité publique indépendante à caractère scientifique, l'indépendance des groupes impliqués (groupe de travail, groupe de lecture), et l'indépendance financière ;
- la gestion des intérêts déclarés par les experts du groupe de travail.

### Choix du thème de travail

La HAS prend l'initiative de l'élaboration de la RBP ou répond à la demande d'un autre organisme, tel que :

- un Conseil national professionnel de la spécialité, le Collège de la médecine générale, un collège de bonne pratique, une société savante ou toute autre organisation de professionnels de santé ;
- une institution, une agence sanitaire ou un organisme de santé publique ;
- un organisme d'assurance maladie ;
- une association représentant des usagers du système de santé.

Après inscription du thème de la recommandation au programme de la HAS, une phase de cadrage préalable à l'élaboration de toutes RBP est mise en œuvre (voir guide note de cadrage). Elle a pour but, en concertation avec le demandeur, les professionnels et les usagers concernés, de choisir la méthode d'élaboration de la RBP (RPC) et d'en délimiter le thème. Cette phase de cadrage permet en particulier de préciser l'objectif des recommandations, les bénéfices attendus en termes de qualité et de sécurité des soins, les questions à traiter, les professionnels et les usagers concernés par la recommandation.

### Coordination du projet

Le déroulement d'une RBP, du cadrage à la diffusion des recommandations, est sous la responsabilité du chef de projet de la HAS. Il est chargé :

- de veiller au respect de la méthode et à la qualité de la synthèse des données de la littérature ;
- d'assurer la coordination et d'organiser la logistique du projet ;

Le chef de projet veille en particulier à ce que :

- la composition des groupes soit conforme à celle définie dans la note de cadrage ;
- l'ensemble des membres désignés permette d'assurer la diversité et un équilibre entre les principales professions mettant en œuvre les interventions considérées, les différents courants d'opinion, les modes d'exercice et les lieux d'exercice.

Le chef de projet participe à l'ensemble des réunions.

Pour chaque thème retenu, la méthode de travail comprend les étapes suivantes :

## **Groupe de travail**

Un groupe de travail multidisciplinaire et multiprofessionnel est constitué par la HAS. Il comprend de façon optimale 15 à 20 membres :

- des professionnels de santé, ayant un mode d'exercice public ou privé, d'origine géographique ou d'écoles de pensée diverses ;
- des représentants d'associations de patients et d'usagers ;
- et, si besoin, d'autres professionnels concernés et des représentants d'agences publiques.

Un président est désigné par la HAS pour coordonner le travail du groupe en collaboration avec le chef de projet de la HAS. Un (ou deux) chargé (s) de projet est (sont) également désigné (s) par la HAS pour identifier, sélectionner, analyser la littérature et en rédiger une synthèse critique sous la forme d'un argumentaire scientifique ; il (s) aide (nt) également à la rédaction des recommandations.

## **Rédaction de l'argumentaire scientifique**

La rédaction de l'argumentaire scientifique repose sur l'analyse critique et la synthèse de la littérature et sur les avis complémentaires du groupe de travail.

La recherche documentaire est systématique, hiérarchisée et structurée. Le chef de projet, le président du groupe de travail et le (les) chargé (s) de projet participent à l'élaboration de la stratégie de recherche documentaire, réalisée par un documentaliste. Elle est effectuée sur une période adaptée au thème et mise à jour jusqu'à la publication des RBP.

Une sélection bibliographique des références selon les critères de sélection définis est effectuée par le chargé de projet, le chef de projet et le président du groupe de travail en amont de la première réunion du groupe de pilotage.

Chaque article retenu est analysé selon les principes de la lecture critique de la littérature, en s'attachant d'abord à évaluer la méthode d'étude employée, puis les résultats.

L'analyse de la littérature précise le niveau de preuve des études.

## **Rédaction de la version initiale des recommandations**

Les membres du groupe de travail se réunissent deux fois, voire plus si nécessaire, pour élaborer à partir de l'argumentaire scientifique et des propositions de recommandations rédigées par le (les) chargé (s) de projet, la version initiale des recommandations qui sera soumise au groupe de lecture.

## **Groupe de lecture**

De même composition qualitative que le groupe de travail, il comprend huit fois plus de personnes que le groupe de travail, soit 30 à 50 professionnels et représentants de patients et d'usagers du système de santé élargis aux représentants des spécialités médicales, professions ou de la société civile non présents dans le groupe de travail.

Il est consulté par voie électronique (utilisation de l'outil informatique GRAL disponible sur le site de la HAS) et donne un avis formalisé (cotations et commentaires) sur le fond et la forme de la version initiale des recommandations, en particulier sur son applicabilité, son applicabilité et sa lisibilité. Les membres du groupe de lecture peuvent donner aussi leur avis sur tout ou partie de l'argumentaire scientifique.

## **Version finale des recommandations**

Les cotations et commentaires du groupe de lecture sont ensuite analysés et discutés par le groupe de travail, qui modifie si besoin l'argumentaire et rédige la version finale des recommandations et leur (s) fiche (s) de synthèse, au cours d'une réunion de travail.

## **Validation par le Collège de la HAS**



La RBP est soumise au Collège de la HAS pour validation. Ce dernier autorise par sa validation leur diffusion. À la demande du Collège de la HAS, les documents peuvent être amendés. Les participants en sont alors informés.

### **Diffusion**

Au terme du processus, la HAS met en ligne sur son site ([www.has-sante.fr](http://www.has-sante.fr)) la ou les fiches de synthèse, les recommandations et l'argumentaire scientifique.

Pour en savoir plus sur la méthode d'élaboration des recommandations pour bonne pratique, se référer au guide diffusé en janvier 2011 : « Élaboration de recommandations de bonne pratique : Méthode Recommandations pour la pratique clinique ». Ce guide est téléchargeable sur le site Internet de la HAS : [www.has-sante.fr](http://www.has-sante.fr).

### **Gestion des conflits d'intérêts**

Les participants aux différentes réunions ont communiqué leurs déclarations d'intérêts à la HAS. Elles ont été analysées selon la grille d'analyse du Guide des déclarations d'intérêts et de gestions des conflits d'intérêts et prises en compte en vue d'éviter les conflits d'intérêts. Les déclarations des membres du groupe de travail ont été jugées compatibles avec leur participation à ce groupe par le Comité de gestion des conflits d'intérêts.

Le guide et les déclarations d'intérêts des participants au projet sont consultables sur le site de la HAS : [www.has-sante.fr](http://www.has-sante.fr).

### **Actualisation**

L'actualisation de cette recommandation de bonne pratique sera envisagée en fonction des données publiées dans la littérature scientifique ou des modifications de pratique significatives survenues depuis sa publication.

## Annexe 2. Recherche documentaire

### Bases de données bibliographiques automatisées

Medline (National Library of Medicine, États-Unis) ;

The Cochrane Library (Wiley Interscience, États-Unis) ;

Science Direct (Elsevier) ;

HTA Database (International Network of Agencies for Health Technology Assessment).

**Tableau 2.** Stratégie de recherche documentaire

Type d'étude / sujet / Termes utilisés		Période de recherche	Nombre de références
<b>Recommandations</b>			
Étape 1	"Molar, Third"[Majr] Or wisdom tooth or wisdom teeth or third molars or third molar[title]	01/1997-03/2018	
ET			
Étape 2	"Guidelines as Topic"[Mesh] OR "Practice Guidelines as Topic"[Mesh] OR "Guideline" [Publication Type] OR "Health Planning Guidelines"[Mesh] OR "Practice Guideline" [Publication Type] OR "Consensus"[Mesh] OR "Consensus Development Conference, NIH" [Publication Type] OR "Consensus Development Conference" [Publication Type] OR "Consensus Development Conferences, NIH as Topic"[Mesh] OR "Consensus Development Conferences as Topic"[Mesh] Or consensus OR guideline* OR recommend* or guidance [title]		75
<b>Méta-analyses, revues systématiques</b>			
Étape 1		01/1997-03/2018	
ET			
Étape 3	"Meta-Analysis as Topic"[Mesh] OR "Meta-Analysis" [Publication Type] OR "Review Literature as Topic"[Mesh] OR "Meta Analysis" OR "systematic Review" OR "Literature review" Or "Quantitative Review" OR "pooled analysis" [title/abstract]		146
<b>Bénéfice/risque</b>			
Étape 4	"Molar, Third"[Majr] Or wisdom tooth or wisdom teeth or third molars or third molar[title] AND "Risk Assessment"[Mesh] OR risk* Or complication* or benefit* Field : Title	01/2012-12/2017	127
<b>Anticoagulants</b>			

Étape 5	("Tooth Extraction"[Mesh] or tooth extraction) Field : Title/Abstract OR ("Molar, Third"[Majr] Or wisdom tooth or wisdom teeth or third molars or third molar) Field : Title AND  ("Anticoagulants "[Mesh] OR "Platelet Aggregation Inhibitors"[Mesh] OR Antivitamin* K OR Vitamin* K Antagonist* OR Vitamin* K Inhibitor OR AVK OR VKA OR Warfarin or anti platelet* Or anticoagulant*) Field : Title/Abstract	01/2012-12/2017	40
<b>Nombre total de références obtenues</b>			

Une veille bibliographique a été maintenue sur le sujet jusqu'en décembre 2019.

En complément, les sommaires des revues suivantes ont été dépouillés tout au long du projet : *Annals of Internal Medicine, Archives of Internal Medicine, British Medical Journal, Canadian Medical Association Journal, JAMA, Lancet, New England Journal of Medicine, Presse Médicale.*

Les sites Internet internationaux des sociétés pertinentes cités ci-dessous ont été explorés en complément des sources interrogées systématiquement :

*Adelaide Health Technology Assessment*  
*Agencia de Evaluación de Tecnología e Investigación Médicas de Cataluña*  
*Agencia de Evaluación de Tecnologías Sanitarias de Galicia*  
*Agency for Healthcare Research and Quality*  
*Agency for Healthcare Research and Quality – National Quality Measures Clearinghouse*  
*Agency for Healthcare Research and Quality – Patient Safety Network*  
*Alberta Heritage Foundation for Medical Research*  
*American College of Physicians*  
*American Medical Association*  
*Australian Government – Department of Health and Ageing*  
*Blue Cross Blue Shield Association – Technology Evaluation Center*  
*Bibliothèque médicale Lemanissier*  
*Canadian Agency for Drugs and Technologies in Health*  
*Centers for Disease Control and Prevention*  
*California Technology Assessment Forum*  
*Centre fédéral d'expertise des soins de santé*  
*CISMeF*  
*CMAInfobase*  
*Collège des médecins du Québec*  
*Cochrane Library Database*  
*Centre for Review and Dissemination databases*  
*Department of Health (UK)*  
*ECRI Institute*  
*Évaluation des technologies de santé pour l'aide à la décision*  
*Euroscan*  
*GIN (Guidelines International Network)*  
*Haute Autorité de Santé*  
*Horizon Scanning*  
*Institute for Clinical Systems Improvement*  
*Institut national d'excellence en santé et en services sociaux*  
*Institut national de veille sanitaire*  
*Instituto de Salud Carlos III – Agencia de Evaluación de Tecnologías Sanitarias*  
*Iowa Healthcare collaborative*  
*National Coordinating Centre for Health Technology Assessment*  
*National Horizon Scanning Centre*  
*National Health and Medical Research Council*  
*National Health committee*  
*National Institute for Health and Clinical Excellence*  
*National Institutes of Health*  
*New Zealand Guidelines Group*  
*Servicio de Evaluación de Tecnologías Sanitarias OSTEBA*  
*Ontario Health Technology Advisory Committee*  
*Scottish Intercollegiate Guidelines Network*  
*Singapore Ministry of Health*  
*West Midlands Health Technology Assessment Collaboration*  
*World Health Organization*

## Annexe 3. Fiche d'information et de consentement

### Avulsions des 3<sup>es</sup> molaires ou dents de sagesse Ce qu'il faut savoir avant et après

Cette fiche d'information a pour objet de vous expliquer les principes de l'intervention qui va être pratiquée, les risques à connaître (même s'ils sont exceptionnels) et les principales consignes postopératoires. Pour un bon déroulement de l'intervention, il est recommandé de lire attentivement ce document d'information.

Votre chirurgien est à votre disposition pour répondre à toutes vos questions.

#### Pourquoi opérer ?

Les dents de sagesse sont les 3<sup>es</sup> molaires situées, au fond de la bouche, sur la mâchoire supérieure (maxillaire) et/ou sur la mâchoire inférieure (mandibule).

On peut les voir (si elles ont réussi à trouver de la place sur la mâchoire), les deviner (relief sous la gencive) et les méconnaître (si elles sont cachées car incluses dans l'os).

L'avulsion des dents de sagesse consiste à enlever les 3<sup>es</sup> molaires du haut et/ou du bas. Chez l'enfant ou l'adolescent, ces dents n'ont pas terminé leur développement et sont appelées germes (l'intervention est appelée « germectomie »).

Ces dents doivent être extraites :

- si elles sont en mauvaise position, incluses dans l'os ou enclavées. Elles ont été ou seront à l'origine de douleurs, d'inflammations, voire d'infections (accidents d'évolution des dents de sagesse) ;
- si elles risquent de rendre difficile l'alignement de vos dents par manque de place postérieure (l'indication est alors orthodontique) ;
- si elles sont cariées et ne peuvent plus bénéficier de soins traditionnels conservateurs ;
- si elles sont à proximité ou dans une lésion de la mâchoire (kyste, tumeur, nécrose) qu'il faut enlever.

#### Choix de l'anesthésie

Selon le cas, l'installation professionnelle et l'expertise du praticien, l'intervention peut se dérouler sous anesthésie locale, locorégionale ou anesthésie générale.

Lorsqu'il s'agit d'une **anesthésie locale**, les dents peuvent être avulsées en une, deux ou plusieurs séances. Il ne faut pas être à jeun pour une anesthésie locale (prendre un petit-déjeuner ou un déjeuner, prendre les médicaments prescrits).

Dans d'autres cas, selon la difficulté technique, l'âge et l'état du patient, une **anesthésie générale** est demandée. Une consultation d'anesthésie préopératoire est alors indispensable. Le médecin anesthésiste répondra à vos questions sur l'anesthésie. L'hospitalisation sera alors d'une journée (en ambulatoire) ou très rarement d'une nuit (en conventionnel). Il faut alors être à jeun (consignes de l'anesthésiste).

#### Comment se déroulera l'intervention ?

Important : vous aurez déjà confié vos radiographies au praticien ou vous les rapporterez le jour de l'intervention.

L'anesthésie permettra d'endormir la dent, la gencive et les muscles environnants. L'intervention nécessite une incision de la gencive, puis il faut le plus souvent dégager la dent bloquée en fraisant l'os. Parfois, il est nécessaire de sectionner la dent en plusieurs fragments pour pouvoir l'avulser.

La fermeture peut se faire à l'aide de fils résorbables qui disparaîtront spontanément en 15 jours à 3 semaines. Leur persistance est parfois un facteur d'irritation locale, et il faut alors revoir son chirurgien pour qu'il les enlève.

La durée de l'intervention est variable selon la difficulté chirurgicale et les compétences de votre chirurgien. Votre chirurgien l'évaluera avec vous le jour de la consultation préopératoire.

Les soins postopératoires vous seront précisés par votre chirurgien.

Pour votre plus grand confort, bien que cela ne soit pas systématique, mieux vaut prévoir quelques jours de repos (2 à 3 jours) après l'intervention, qu'elle soit réalisée sous anesthésie générale ou locale : week-end, congés, arrêt de travail (non systématique), dispense scolaire.

### **Quelles sont les suites opératoires habituelles ?**

Les suites opératoires habituelles sont :

- le saignement : il est fréquent qu'un petit saignement souvent désagréable persiste pendant quelques heures à une nuit après l'intervention. Ce saignement peut se prolonger parfois pendant la nuit qui suit l'intervention. Afin de ne pas évacuer le caillot sanguin qui s'est formé dans l'alvéole, les bains de bouche doivent être faits avec délicatesse pendant les premières 24 heures. Il est d'autant plus probable si vous êtes sous anticoagulants, ou avez pris de l'aspirine dans les 10 jours avant l'intervention. Ce saignement peut être à l'origine d'un hématome pouvant diffuser dans la joue et le cou (ecchymose).

**Conseils : le traitement consiste à appliquer une compresse sur la zone de l'avulsion et mordre sur celle-ci tant que le saignement ne s'est pas arrêté. Vous protégerez votre literie qui peut être souillée par de la salive et du sang après l'intervention.**

- le gonflement des joues (œdème) parfois important. Il est variable d'une personne à l'autre (volontiers marqué chez l'adolescent) et donc imprévisible ;
- la douleur au niveau des zones opérées est plus fréquente en bas qu'en haut. Elle diminue avec les antalgiques que l'on vous a prescrits, et l'apposition de glace sur les joues. Elle disparaît en quelques jours ;

**Conseils : des poches de glace enrobées dans un linge (pas directement sur la peau) et une alimentation molle, tiède, froide ou glacée diminuent le gonflement et la douleur. Il faut éviter une nourriture trop chaude (éviter les cafés et les thés), trop épicée ou trop acide (éviter les jus de fruits). L'alcool et le tabac (ou autres irritants) sont à proscrire, car ils retardent la cicatrisation.**

- une limitation de l'ouverture buccale (difficulté à ouvrir la bouche) est fréquente pendant quelques jours bien qu'elle ne soit pas systématique : elle correspond à une contracture réflexe des muscles masticateurs. Exceptionnellement, cette difficulté à ouvrir la bouche peut durer plusieurs semaines.

**Conseils : pendant les premiers jours, il faudra donc prévoir une alimentation molle facile à mastiquer**

- une sensation de mauvais goût dans la bouche.

**Conseils : une excellente hygiène buccale est indispensable pour que la cicatrisation se fasse sans complication. Après chaque repas, les dents et les gencives devront être nettoyées par brossage doux à l'aide d'une brosse à dents souple ou chirurgicale (un jet hydropulseur doux peut également être utilisé). Des bains de bouche sont conseillés après le brossage, mais ne doivent être faits qu'après 24 heures et avec de l'eau froide.**

### **Quelles sont les risques ?**

Tout acte médical, même bien conduit, recèle un risque de complications. Il ne faut pas hésiter à prendre contact avec le praticien ou l'équipe chirurgicale qui vous a pris en charge (contactez le 15 en cas d'urgence grave).

Il peut s'agir de **complications rares** :

- la perte d'un amalgame (plombage) ou le descellement d'une couronne : l'avulsion de la 3<sup>e</sup> molaire implique l'utilisation d'instruments qui s'appuient parfois sur la dent voisine. Un amalgame trop gros ou ancien ou une couronne mal scellée peuvent subir des dommages. La 2<sup>e</sup> molaire peut parfois être mobilisée ;
- une alvéolite : inflammation ou infection de l'alvéole dentaire (orifice laissé libre après l'avulsion). Elle est liée parfois à l'échauffement de l'os lors du dégagement de la dent. Cette alvéolite survient quelques jours, voire 3 semaines à 1 mois après le geste. Elle se caractérise par des douleurs surtout nocturnes non calmées par des antalgiques habituels, et nécessite des soins locaux sous anesthésie locale ;

- une diminution ou une modification de la sensibilité de la lèvre inférieure ou plus rarement de la langue, car les nerfs cheminent à proximité de la dent et peuvent être irrités. Le nerf alvéolaire inférieur chemine à l'intérieur de la mandibule en passant sous les racines des dents. Lorsqu'il est au contact des racines de la 3<sup>e</sup> molaire, il peut être irrité ou lésé. Il s'ensuit alors une perte de la sensibilité de la lèvre inférieure du côté atteint, temporaire (quelques jours à quelques semaines). Dans certains cas, la récupération peut être très longue (1 à 2 ans). Ce trouble est très exceptionnellement définitif. Il peut vous gêner pour boire, parler ;
- une infection des tissus mous de la joue ou du cou (cellulite) peut survenir quelques jours, voire 2 à 3 semaines après l'avulsion. Elle cède par un traitement antibiotique adapté.

Il peut s'agir de **complications exceptionnelles** :

- une communication bucco-sinusienne. La 3<sup>e</sup> molaire supérieure est au contact même du sinus maxillaire. Son avulsion entraîne fréquemment une communication entre le sinus maxillaire et la bouche qui se ferme spontanément en 15 jours à 3 semaines. Une persistance au-delà justifie un traitement chirurgical complémentaire adapté ;
- la projection de la 3<sup>e</sup> molaire supérieure en haut dans le sinus maxillaire (ou en arrière de celui-ci dans la fosse infratemporale) ou de la 3<sup>e</sup> molaire inférieure en bas dans le plancher de la bouche, est très rare mais peut justifier une nouvelle intervention chirurgicale pour la récupérer ;
- la rupture d'un instrument notamment lors de l'avulsion de la dent de sagesse supérieure avec chute du fragment dans le sinus maxillaire ;
- une blessure ou plaie muqueuse (par instrument, par écartement de la lèvre et la joue) ;
- la persistance de racines : certaines dents de sagesse, surtout inférieures, ont parfois des racines difficiles à avulser, de surcroît très proches du nerf alvéolaire inférieur. La volonté d'avulser à tout prix un fragment de racine fracturée peut constituer un danger pour le nerf tout proche. Le « mieux étant souvent l'ennemi du bien », il est parfois préférable de laisser ce fragment. Il n'y a aucune suite dans la plupart des cas ;
- la nécrose (mort) dentaire de la molaire jouxtant la 3<sup>e</sup> molaire peut survenir lorsque l'avulsion a été difficile, dans les semaines ou les mois suivants, et nécessiter une dévitalisation de cette molaire. Elle se révèle par une infection de cette dernière ou des douleurs à la mastication et/ou à la percussion de la dent ;
- une fracture de l'angle de la mâchoire (exceptionnelle) qui peut nécessiter de bloquer la mâchoire en position fermée pendant quelques semaines ou d'opérer en mettant des plaques et des vis ;
- une névralgie est une douleur d'apparition spontanée, vive et donc très gênante qui peut être secondaire à la lésion partielle d'un nerf. Elle est heureusement très exceptionnelle. Si le nerf alvéolaire inférieur est concerné, une gêne ou une douleur parfois vive peuvent irradier dans les dents antérieures et/ou la lèvre inférieure. Si le nerf lingual est concerné, la gêne ou la douleur irradient dans la moitié de la langue. Ces douleurs sont difficiles à traiter et durent parfois longtemps.



## **CONSENTEMENT AVULSION DES 3<sup>es</sup> MOLAIRES**

Je (nous) soussigné(e)s, Mlle, Mr, Mme,

Patient(e) ou parents responsables du patient (ou de la patiente)

Suis(sommes) d'accord pour l'avulsion des dents de sagesse ou 3<sup>es</sup> molaires

De notre fils(fille) nommé(e)

**M86.48** ostéomyélite chronique avec fistule drainage  
**K010** dent incluse  
**K011** dent enclavée  
**K735** dent ectopique  
**K040** pulpite  
**K041** nécrose pulpaire  
**R52.1** douleur chronique irréductible  
**HBGD017** avulsion d'une 3<sup>e</sup> molaire ectopique  
**HBGD018** avulsion d'une 3<sup>e</sup> molaire maxillaire 18 ou 28  
**HBGD004** avulsion d'une 3<sup>e</sup> molaire mandibulaire 38 ou 48  
**HBGD025** avulsion de deux 3<sup>es</sup> molaires  
**HBGD021** avulsion de trois 3<sup>es</sup> molaires  
**HBGD038** avulsion de quatre 3<sup>es</sup> molaires  
**LBFA023** résection os maxil/mand de moins de 2 cm  
**LBFA030** résection os maxil/mand de 2 à 4 cm  
**LBFA002** résection os maxil/mand de plus de 4 cm  
**ADCA004** dérivation du nerf alvéolaire inférieur

Certifie(nt) avoir reçu une information claire, transparente et argumentée :

- sur les bénéfices attendus de l'intervention,
- sur les raisons médicales ou chirurgicales justifiant le choix d'une anesthésie locale, locorégionale, sédation ou anesthésie générale, et ce, en externe, en ambulatoire ou en hospitalisation conventionnelle,
- sur les précautions à prendre avant l'intervention,
- sur les différentes étapes de l'intervention,
- sur les risques et complications de l'intervention chirurgicale (cf feuille d'information).

Fait à

le

Signature du (de la) patient (e)

Signature de ses parents (si mineur (e))

## Références

- Carter K, Worthington S. Predictors of third molar impaction: a systematic review and meta-analysis. *J Dent Res* 2016;95(3):267-76.
- Agency for Quality in Dentistry. Surgical removal of third molars. Guideline. Berlin: ZZQ; 2006.  
[http://www3.kzbv.de/zzqpubl.nsf/7549c7b9ec54d2dfc1257018002ad508/5f184e5d59df47ebc125714d004890fa/\\$FILE/Leitlinie\\_Weish\\_EN.pdf](http://www3.kzbv.de/zzqpubl.nsf/7549c7b9ec54d2dfc1257018002ad508/5f184e5d59df47ebc125714d004890fa/$FILE/Leitlinie_Weish_EN.pdf)
- Xu S, Huang JJ, Xiong Y, Tan YH. How is third molar status associated with the occurrence of mandibular angle and condyle fractures? *J Oral Maxillofac Surg* 2017;75(7):1476.e1-e15.
- Rahimi-Nedjat RK, Sagheb K, Jacobs C, Walter C. Association between eruption state of the third molar and the occurrence of mandibular angle fractures. *Dent Traumatol* 2016;32(5):347-52.
- Bouloux GF, Busaidy KF, Beirne OR, Chuang SK, Dodson TB. What is the risk of future extraction of asymptomatic third molars? A systematic review. *J Oral Maxillofac Surg* 2015;73(5):806-11.
- Cunha-Cruz J, Rothen M, Spiekerman C, Drangsholt M, McClellan L, Huang GJ. Recommendations for third molar removal: a practice-based cohort study. *Am J Public Health* 2014;104(4):735-43.
- Agence nationale d'accréditation et d'évaluation en santé. Indications et non-indications de l'avulsion des troisièmes molaires mandibulaires. Paris: ANAES; 1997.  
[https://maxillorisq.com/sites/maxillorisq.com/files/Reco\\_mmandation\\_ANDEM\\_avulsion\\_1997.pdf](https://maxillorisq.com/sites/maxillorisq.com/files/Reco_mmandation_ANDEM_avulsion_1997.pdf)
- National Institute for Health and Care Excellence. Guidance on the extraction of wisdom teeth. Technology appraisal guidance. London: NICE; 2000.  
<https://www.nice.org.uk/guidance/ta1/resources/guidance-on-the-extraction-of-wisdom-teeth-pdf-63732983749>
- Finnish Medical Society Duodecim, Finnish Dental Society Apollonia. Third molar. Current care guidelines. Helsinki: Finnish Medical Society Duodecim; 2014.  
<https://www.kaypahoito.fi/en/ccg00003>
- American Association of Oral and Maxillofacial Surgeons. Management of third molar teeth. Rosemont: AAOMS; 2016.  
[http://www.aaoms.org/docs/govt\\_affairs/advocacy\\_white\\_papers/management\\_third\\_molar\\_white\\_paper.pdf](http://www.aaoms.org/docs/govt_affairs/advocacy_white_papers/management_third_molar_white_paper.pdf)
- Scottish Intercollegiate Guidelines Network. Management of unerupted and impacted third molar teeth. A national clinical guideline. Edinburgh: SIGN; 2000.
- Belgian Health Care Knowledge Centre, Stordeur S, Eyssen M. Prophylactic removal of pathology-free wisdom teeth: rapid assessment. KCE report 182C. Brussels: KCE; 2012.  
[https://kce.fgov.be/sites/default/files/atoms/files/KCE\\_182C\\_wisdom\\_teeth.pdf](https://kce.fgov.be/sites/default/files/atoms/files/KCE_182C_wisdom_teeth.pdf)
- Ghaemina H, Perry J, Nienhuijs ME, Toedtling V, Tummers M, Hoppenreijts TJ, *et al.* Surgical removal versus retention for the management of asymptomatic disease-free impacted wisdom teeth. *Cochrane Database of Systematic Reviews* 2016; Issue 8:CD003879.
- Health Technology Inquiry Service, Canadian Agency for Drugs and technologies in Health. Prophylactic removal of wisdom teeth: a review of the clinical benefit and guidelines. Health technology assessment. Ottawa: CADTH; 2010.  
[https://www.cadth.ca/media/pdf/10202\\_removal\\_wisdom\\_teeth\\_htis\\_2.pdf](https://www.cadth.ca/media/pdf/10202_removal_wisdom_teeth_htis_2.pdf)
- Sahlgrenska Universitetssjukhuset, HTA-centrum, Suska F, Kjeller G, Molander A, Samuelsson S, *et al.* Removal of impacted wisdom teeth. Health Technology Assessment. Göteborg: Sahlgrenska Universitetssjukhuset; 2010.  
<https://www2.sahlgrenska.se/upload/SU/HTA-centrum/HTA-rapporter/HTA-rapport%20Wisdom%20teeth%202010-10-05%20till%20publicering.pdf>
- Song F, O'Meara S, Wilson P, Golder S, Kleijnen J. The effectiveness and cost-effectiveness of prophylactic removal of wisdom teeth. *Health Technol Assess* 2000;4(15).
- Mettes DT, Nienhuijs MM, van der Sanden WJ, Verdonschot EH, Plasschaert A. Interventions for treating asymptomatic impacted wisdom teeth in adolescents and adults. *Cochrane Database of Systematic Reviews* 2005; Issue 2:CD003879.
- Nunn ME, Fish MD, Garcia RI, Kaye EK, Figueroa R, Gohel A, *et al.* Retained asymptomatic third molars and risk for second molar pathology. *J Dent Res* 2013;92(12):1095-9.
- Harradine NW, Pearson MH, Toth B. The effect of extraction of third molars on late lower incisor crowding: a randomized controlled trial. *Br J Orthod* 1998;25(2):117-22.
- Petsos H, Korte J, Eickholz P, Hoffmann T, Borchard R. Surgical removal of third molars and periodontal tissues of adjacent second molars. *J Clin Periodontol* 2016;43(5):453-60.
- Qu HL, Tian BM, Li K, Zhou LN, Li ZB, Chen FM. Effect of asymptomatic visible third molars on periodontal health of adjacent second molars: a cross-sectional study. *J Oral Maxillofac Surg* 2017;75(10):2048-57.
- Wang D, He X, Wang Y, Li Z, Zhu Y, Sun C, *et al.* External root resorption of the second molar associated with mesially and horizontally impacted mandibular third

- molar: evidence from cone beam computed tomography. *Clin Oral Investig* 2017;21(4):1335-42.
23. Cabbar F, Güler N, Comunoğlu N, Şençift K, Çöloğlu S. Determination of potential cellular proliferation in the odontogenic epithelia of the dental follicle of the asymptomatic impacted third molars. *J Oral Maxillofac Surg* 2008;66(10):2004-11.
24. Stathopoulos P, Mezitis M, Kappatos C, Titsinides S, Stylogianni E. Cysts and tumors associated with impacted third molars: is prophylactic removal justified? *J Oral Maxillofac Surg* 2011;69(2):405-8.
25. American Association of Oral and Maxillofacial Surgeons. Supporting information to the management of patients with third molar teeth. Rosemont: AAOMS; 2016.  
[http://www.aaoms.org/images/uploads/pdfs/management\\_third\\_molar\\_supporting\\_information.pdf](http://www.aaoms.org/images/uploads/pdfs/management_third_molar_supporting_information.pdf)
26. Société française de stomatologie et chirurgie maxillo faciale. Information médicale avant l'extraction des dents de sagesse. *Rev Stomatol Chir Maxillofac* 2008;109(1):67-8.
27. Archer WH. Oral and maxillofacial surgery 5<sup>th</sup> edition. Philadelphia: W.B. Saunders Company; 1975.  
<https://onlinelibrary.wiley.com/doi/abs/10.1002/hed.2890040617>
28. Placko G, Bellot-Samson V, Brunet S, Guyot L, Richard O, Cheynet F, *et al.* L'ouverture buccale normale dans la population française adulte. *Rev Stomatol Chir Maxillofac* 2005;106(5):267-71.
29. Matzen LH, Petersen LB, Wenzel A. Radiographic methods used before removal of mandibular third molars among randomly selected general dental clinics. *Dentomaxillofac Radiol* 2016;45(4):20150226.
30. Flygare L, Öhman A. Preoperative imaging procedures for lower wisdom teeth removal. *Clin Oral Investig* 2008;12(4):291-302.
31. University of Washington School of Dentistry. Evidence-based management of third molar teeth. Seattle: UWSoD; 2013.  
[http://dental.washington.edu/wp-content/media/oral-surgery/evidence\\_based\\_management\\_third\\_molars.pdf](http://dental.washington.edu/wp-content/media/oral-surgery/evidence_based_management_third_molars.pdf)
32. Marciani RD. Third molar removal: an overview of indications, imaging, evaluation, and assessment of risk. *Oral Maxillofac Surg Clin North Am* 2007;19(1):1-13.
33. Bonneau E, Cavezian R, Pasquet G. Possibilités et limites des clichés orthopantomographiques. *Actual Odonto-stomatol* 1985;150:481-92.
34. Nakayama K, Nonoyama M, Takaki Y, Kagawa T, Yuasa K, Izumi K, *et al.* Assessment of the relationship between impacted mandibular third molars and inferior alveolar nerve with dental 3-dimensional computed tomography. *J Oral Maxillofac Surg* 2009;67(12):2587-91.
35. European Commission. Radiation protection n° 172. Cone beam CT for dental and maxillofacial radiology. Evidence-based guidelines. Luxembourg: European Commission; 2012.  
[http://www.sedentexct.eu/files/radiation\\_protection\\_172.pdf](http://www.sedentexct.eu/files/radiation_protection_172.pdf)
36. Swiss Association of Dentomaxillofacial Radiology, Dula K, Bornstein MM, Buser D, Dagassan-Berndt D, Ettlin DA, *et al.* SADMFR guidelines for the use of Cone-Beam Computed Tomography/ Digital Volume Tomography. *Swiss Dent J* 2014;124(11):1169-83.
37. Autorité de sûreté nucléaire. Présentation des principales dispositions réglementaires de radioprotection applicables en radiologie médicale et dentaire. Montrouge: ASN; 2016.  
<https://www.asn.fr/Reglementer/Guides-de-l-ASN/Presentation-des-principales-dispositions-reglementaires-de-radioprotection-applicables-en-radiologie-medicale-et-dentaire>
38. Arrêté du 22 septembre 2006 relatif aux informations dosimétriques devant figurer dans un compte rendu d'acte utilisant les rayonnements ionisants. *Journal Officiel*;29 septembre 2006:14449.
39. Clé-Ovejero A, Sánchez-Torres A, Camps-Font O, Gay-Escoda C, Figueiredo R, Valmaseda-Castellón E. Does 3-dimensional imaging of the third molar reduce the risk of experiencing inferior alveolar nerve injury owing to extraction? A meta-analysis. *J Am Dent Assoc* 2017;148(8):575-83.
40. American Association of Oral and Maxillofacial Surgeons. Parameters of care: clinical practice guidelines for oral and maxillofacial surgery (AAOMS ParCare 2012). Patient assessment. *J Oral Maxillofac Surg* 2012;70(11 Suppl 3):e12-e30.
41. Haute Autorité de Santé. Délivrance de l'information à la personne sur son état de santé. Principes généraux. Recommandation de bonne pratique. Saint-Denis La Plaine: HAS; 2012.  
[https://www.has-sante.fr/portail/upload/docs/application/pdf/2012-06/argumentaire\\_-\\_delivrance\\_de\\_linformation\\_a\\_la\\_personne\\_sur\\_son\\_etat\\_de\\_sante.pdf](https://www.has-sante.fr/portail/upload/docs/application/pdf/2012-06/argumentaire_-_delivrance_de_linformation_a_la_personne_sur_son_etat_de_sante.pdf)
42. Haute Autorité de Santé. Prévention et traitement de la douleur postopératoire en chirurgie buccale. Recommandations pour la pratique clinique. Saint-Denis La Plaine: HAS; 2005.  
[https://www.has-sante.fr/portail/upload/docs/application/pdf/douleur\\_chirurgie\\_buccale\\_rap.pdf](https://www.has-sante.fr/portail/upload/docs/application/pdf/douleur_chirurgie_buccale_rap.pdf)
43. Coulthard P, Bailey E, Esposito M, Furness S, Renton TF, Worthington HV. Surgical techniques for the removal of mandibular wisdom teeth. *Cochrane Database of Systematic Reviews* 2014;Issue 7:CD004345.
44. Chen YW, Lee CT, Hum L, Chuang SK. Effect of flap design on periodontal healing after impacted third molar extraction: a systematic review and meta-analysis. *Int J Oral Maxillofac Surg* 2017;46(3):363-72.

45. Al-Moraissi EA, Elmansi YA, Al-Sharaee YA, Almalal AE, Alkhatari AS. Does the piezoelectric surgical technique produce fewer postoperative sequelae after lower third molar surgery than conventional rotary instruments? A systematic review and meta analysis. *Int J Oral Maxillofac Surg* 2016;45(3):383-91.
46. Martin A, Perinetti G, Costantinides F, Maglione M. Coronectomy as a surgical approach to impacted mandibular third molars: a systematic review. *Head Face Med* 2015;11:9.
47. Long H, Zhou Y, Liao L, Pyakurel U, Wang Y, Lai W. Coronectomy vs. total removal for third molar extraction: a systematic review. *J Dent Res* 2012;91(7):659-65.
48. Aravindaksha SP, Lee M, Geist J, Wheeler M, Waligoria BM, Zaid ZR, *et al.* Safety of coronectomy versus surgical extraction: a randomized control trial [abstract]. 97<sup>th</sup> AAOMS annual meeting, Washington, DC, september 28 - october 3, 2015. <https://aaoms.confex.com/aaoms/am1509/webprogram/Paper10976.html>
49. Dalle Carbonare M, Zavattini A, Duncan M, Williams M, Moody A. Injury to the inferior alveolar and lingual nerves in successful and failed coronectomies: systematic review. *Br J Oral Maxillofac Surg* 2017;55(9):892-8.
50. Renton T, Hankins M, Sproate C, McGurk M. A randomised controlled clinical trial to compare the incidence of injury to the inferior alveolar nerve as a result of coronectomy and removal of mandibular third molars. *Br J Oral Maxillofac Surg* 2005;43(1):7-12.
51. Leung YY, Cheung LK. Safety of coronectomy versus excision of wisdom teeth: a randomized controlled trial. *Oral Surg Oral Med Oral Pathol Oral Radiol Endod* 2009;108(6):821-7.
52. Hatano Y, Kurita K, Kuroiwa Y, Yuasa H, Arijji E. Clinical evaluations of coronectomy (intentional partial odontectomy) for mandibular third molars using dental computed tomography: a case-control study. *J Oral Maxillofac Surg* 2009;67(9):1806-14.
53. Cilasun U, Yildirim T, Guzeldemir E, Pektas ZO. Coronectomy in patients with high risk of inferior alveolar nerve injury diagnosed by computed tomography. *J Oral Maxillofac Surg* 2011;69(6):1557-61.
54. Carrasco-Labra A, Brignardello-Petersen R, Yanine N, Araya I, Guyatt G. Secondary versus primary closure techniques for the prevention of postoperative complications following removal of impacted mandibular third molars: a systematic review and meta-analysis of randomized controlled trials. *J Oral Maxillofac Surg* 2012;70(8):e441-57.
55. Teshome A. The efficacy of chlorhexidine gel in the prevention of alveolar osteitis after mandibular third molar extraction: a systematic review and meta-analysis. *BMC Oral Health* 2017;17(1):82.
56. Wright C, Mistry V, Smyth J, Saik WN, Innes N, Lamont T. The use of chlorhexidine in the prevention of alveolar osteitis after third molar extractions. *Evid Based Dent* 2018;19(1):18-9.
57. Barbato L, Kalemaj Z, Buti J, Baccini M, La Marca M, Duvina M, *et al.* Effect of surgical intervention for removal of mandibular third molar on periodontal healing of adjacent mandibular second molar: a systematic review and bayesian network meta-analysis. *J Periodontol* 2016;87(3):291-302.
58. He Y, Chen J, Huang Y, Pan Q, Nie M. Local application of platelet-rich fibrin during lower third molar extraction improves treatment outcomes. *J Oral Maxillofac Surg* 2017;75(12):2497-506.
59. Bui CH, Seldin EB, Dodson TB. Types, frequencies, and risk factors for complications after third molar extraction. *J Oral Maxillofac Surg* 2003;61(12):1379-89.
60. Brauer HS, Green RA, Pynn BR. Complications during and after surgical removal of third molars. *Oral Health* 2013;103:36-48.
61. Pogrel MA. What are the risks of operative intervention? *J Oral Maxillofac Surg* 2012;70(9 Suppl 1):S33-6.
62. Kunkel M, Kleis W, Morbach T, Wagner W. Severe third molar complications including death: lessons from 100 cases requiring hospitalization. *J Oral Maxillofac Surg* 2007;65(9):1700-6.
63. Bouloux GF, Steed MB, Perciaccante VJ. Complications of third molar surgery. *Oral Maxillofac Surg Clin North Am* 2007;19(1):117-28.
64. Lesage FX, Berjot S. Validity of occupational stress assessment using a visual analogue scale. *Occup Med* 2011;61(6):434-6.
65. Bailey E, Worthington HV, van Wijk A, Yates JM, Coulthard P, Afzal Z. Ibuprofen and/or paracetamol (acetaminophen) for pain relief after surgical removal of lower wisdom teeth. *Cochrane Database of Systematic Reviews* 2013; Issue 12:CD004624.
66. Au AH, Choi SW, Cheung CW, Leung YY. The efficacy and clinical safety of various analgesic combinations for post-operative pain after third molar surgery: a systematic review and meta-analysis. *PLoS One* 2015;10(6):e0127611.
67. Ngeow WC, Lim D. Do corticosteroids still have a role in the management of third molar surgery? *Adv Ther* 2016;33(7):1105-39.
68. Troiano G, Laino L, Cicciu M, Cervino G, Fiorillo L, d'Amico C, *et al.* Comparison of two routes of administration of dexamethasone to reduce the postoperative sequelae after third molar surgery: a systematic review and meta-analysis. *Open Dent J* 2018;12:181-8.
69. Lodi G, Figini L, Sardella A, Carrassi A, del Fabbro M, Furness S. Antibiotics to prevent complications following tooth extractions. *Cochrane Database of Systematic Reviews* 2012; Issue 11:CD003811.



70. Arteagoitia MI, Barbier L, Santamaría J, Santamaría G, Ramos E. Efficacy of amoxicillin and amoxicillin/clavulanic acid in the prevention of infection and dry socket after third molar extraction. A systematic review and meta-analysis. *Med Oral Patol Oral Cir Bucal* 2016;21(4):e494-504.
71. Marcussen KB, Laulund AS, Jørgensen HL, Pinholt EM. A systematic review on effect of single-dose preoperative antibiotics at surgical osteotomy extraction of lower third molars. *J Oral Maxillofac Surg* 2016;74(4):693-703.
72. Agence française de sécurité sanitaire des produits de santé. Prescription des antibiotiques en pratique bucco-dentaire. Recommandations de bonne pratique. Saint-Denis: AFSSAPS; 2011.  
[https://www.ansm.sante.fr/var/ansm\\_site/storage/original/application/adaa00a42032d7120262d3c1a8c04a60.pdf](https://www.ansm.sante.fr/var/ansm_site/storage/original/application/adaa00a42032d7120262d3c1a8c04a60.pdf)
73. Société française d'anesthésie et de réanimation. Antibioprophylaxie en chirurgie et médecine interventionnelle (patients adultes). Actualisation de recommandations. Recommandations formalisées d'experts. Paris: SFAR; 2017.  
<http://sfar.org/antibioprophylaxie-en-chirurgie-et-medecine-interventionnelle-patients-adultes-2017/>
74. Société française de chirurgie orale. Prise en charge des foyers infectieux bucco-dentaires. Paris: SFCO; 2012.  
[http://societechirorale.com/documents/Recommandations/recommandations\\_foyers\\_infectieux\\_1.pdf](http://societechirorale.com/documents/Recommandations/recommandations_foyers_infectieux_1.pdf).
75. Groupe d'intérêt en hémostase périopératoire, Groupe français d'études sur l'hémostase et la thrombose, Société française d'anesthésie-réanimation, Godier A, Fontana P, Motte S, *et al.* Gestion des agents antiplaquettaires pour une procédure invasive programmée. Propositions du Groupe d'intérêt en hémostase périopératoire (GIHP) et du Groupe français d'études sur l'hémostase et la thrombose (GFHT) en collaboration avec la Société française d'anesthésie-réanimation (SFAR). *Recommandations formalisées d'experts. Anesth Réanim* 2018;4(6):548-62.
76. Société francophone de médecine buccale et de chirurgie buccale. Prise en charge des patients sous agents antiplaquettaires en odontostomatologie. *MT* 2006;12(Spec):64-80.
77. Société francophone de médecine buccale et de chirurgie buccale. Prise en charge des patients sous agents antiplaquettaires en odontostomatologie. *Recommandations. Med Bucc Chir Bucc* 2005;11(2):55-76.
78. Agence nationale de sécurité du médicament et des produits de santé, Haute Autorité de Santé. Bon usage des agents antiplaquettaires. *Recommandations de bonne pratique.* Saint-Denis: ANSM;HAS; 2012.  
[http://ansm.sante.fr/var/ansm\\_site/storage/original/application/31f541bfa5cbe1460f1a25ce11ba6550.pdf](http://ansm.sante.fr/var/ansm_site/storage/original/application/31f541bfa5cbe1460f1a25ce11ba6550.pdf)
79. Yagyuu T, Kawakami M, Ueyama Y, Imada M, Kurihara M, Matsusue Y, *et al.* Risks of postextraction bleeding after receiving direct oral anticoagulants or warfarin: a retrospective cohort study. *BMJ Open* 2017;7(8):e015952.
80. Jacobs Weltman N, Al-Attar Y, Cheung J, Duncan DP, Katchky A, Azarpazhooh A, *et al.* Management of dental extractions in patients taking warfarin as anticoagulant treatment: a systematic review. *J Can Dent Assoc* 2015;81:f20.
81. Groupe d'étude sur l'hémostase et la thrombose, Haute Autorité de Santé. Prise en charge des surdosages en antivitamines K, des situations à risque hémorragique et des accidents hémorragiques chez les patients traités par antivitamines K en ville et en milieu hospitalier. *Recommandations professionnelles. Sang Thromb Vaiss* 2008;20(N° spécial juillet).
82. Douketis JD, Spyropoulos AC, Kaatz S, Becker RC, Caprini JA, Dunn AS, *et al.* Perioperative bridging anticoagulation in patients with atrial fibrillation. *N Engl J Med* 2015;373(9):823-33.
83. Groupe d'intérêt en hémostase périopératoire, Albaladejo P, Bonhomme F, Blais N, Collet JP, Faraoni D, *et al.* Gestion des anticoagulants oraux directs pour la chirurgie et les actes invasifs programmés : propositions réactualisées du Groupe d'intérêt en hémostase périopératoire (GIHP) – septembre 2015. *Anesth Réanim* 2016;2(6):414-20.
84. Extraction dentaire chez un patient sous antithrombotique par voie orale. Premiers choix Prescrire. Actualisation juillet 2016. *Rev Prescrire* 2016;(389):212-4.
85. Société française de stomatologie chirurgie maxillo-faciale et chirurgie orale. Ostéonécrose des mâchoires en chirurgie oromaxillofaciale et traitements médicamenteux à risque (antirésorbeurs osseux, antiangiogéniques). *Recommandations de bonne pratique.* Lille: SFSCMFCO; 2013.  
<http://www.sfscmfco.fr/recommandations-de-bonne-pratique-2/>
86. Société française de stomatologie et chirurgie maxillo-faciale. Implantologie et bisphosphonates. *Recommandations de bonne pratique.* Lille: SFSCMO; 2012.  
<http://www.sfscmfco.fr/recommandations-de-bonne-pratique-2/>

## Participants

Les déclarations d'intérêts des experts ayant participé à une ou plusieurs réunions de travail sont consultables sur le site de la HAS ([www.has-sante.fr](http://www.has-sante.fr)).

### Organismes professionnels et associations de patients et d'usagers

Les organismes professionnels et associations de patients et d'usagers suivants ont été sollicités pour l'élaboration de cette recommandation de bonne pratique :

Collège de la médecine générale

Société française de pédiatrie

Société française d'anesthésie et réanimation

Société française de radiologie

Société française de chirurgie orale

Société française de stomatologie, chirurgie maxillo-faciale et chirurgie orale

Société francophone d'imagerie tête et cou

Société française d'ORL

### Groupe de travail

M. Michel Gedda, chef de projet HAS, Saint-Denis,

Dr Blandine Ruhin, médecin stomatologue et chirurgien maxillo-facial, présidente du groupe de travail, chargée de projet, Paris

Pr William Bacon, orthodontiste, Strasbourg

Dr Eric Gerard, chirurgien oral, Metz

Dr Marc Baranes, chirurgien oral, Saint Mandé

Dr Dominique Henry, médecin stomatologue et chirurgien maxillo-facial, Argonay/Annecy

Dr Thierry Camponovo, médecin stomatologue, Besançon

Dr Jean-François Matern, radiologue, Bischwiller/Strasbourg

Dr Philippe Carret, médecin généraliste, Cahors

Pr Christophe Meyer, médecin stomatologue et chirurgien maxillo-facial, Besançon

Dr Jean-Michel Chauveau, Oto-rhino-laryngologiste, chirurgien cervico-facial, Montluçon

Pr Olivier Sorel, orthodontiste, Rennes

Dr Francis Dujarric, médecin stomatologue, Suresnes

Dr Guy le Toux, chirurgien oral, Saint Brieuc

Dr Jean-Marc Galleazzi, chirurgien oral, Boulogne

Dr Marc Gentili, anesthésiste réanimateur, Rennes

## Groupe de lecture

Dr Sophie Bahi-Gross, chirurgien oral, Strasbourg

Dr Patrick-Yves Blanchard, médecin stomatologue et chirurgien maxillo-facial, Paris

Pr Sylvie Boisramé, chirurgien oral, Brest

Dr Aurélien Bonolis, stomatologue, Besançon

Dr Claude Bourdillat-Mikol, chirurgien-dentiste, Paris

Dr Thomas Bridonneau, chirurgien oral, Strasbourg

Dr Caroline Bruyère, stomatologie médico-chirurgicale - parodontologie- dermatologie buccale, Le Chesnay

Pr Pierre Canal, orthopédie dento-faciale, Montpellier

Dr Brice Chatelain, chirurgien maxillo-facial et stomatologue, Besançon

Dr Sarah Cousty, chirurgien oral, Toulouse

Dr Antoine Delforge, stomatologue, Blendecques

Dr Christophe Deschaumes, chirurgien oral, Clermont-Ferrand

Pr Laurent Devoize, chirurgien oral, Clermont-Ferrand

Dr Michèle Durand, stomatologue, Carcassonne

Dr Michel Guyot, Chirurgien Oral, Saint Herblain

Dr Gilles Huguet, stomatologue, Paris

Dr Audrey Lacan, radiologue, Paris

Dr Patrick Larras, chirurgien oral, Dijon

Pr Géraldine Lescaille, chirurgien oral, Paris

Dr Anthony Levy-Bohbot, chirurgien oral, Paris.

Dr Aurélien Louvrier, chirurgien maxillo-facial et stomatologue, Besançon

Dr Hervé Moizan, chirurgien oral, Rouen

Pr Loredana Radoï, chirurgien oral, Paris

Dr Omar Razouk, chirurgien oral, Paris

Dr Hervé Tarragano, chirurgien-dentiste, Paris

Pr Jean Valcarcel, chirurgien-dentiste qualifié en médecine bucco-dentaire, Montpellier

Dr Elise Weber, chirurgien maxillo-facial et Stomatologue, Besançon

## Remerciements

La HAS tient à remercier l'ensemble des membres cités ci-dessus.



## Fiche descriptive

Titre	Avulsion des 3 <sup>es</sup> molaires : indications, techniques et modalités
Méthode de travail	Recommandation pour la pratique clinique (RPC).
Objectif(s)	Homogénéiser les pratiques ; promouvoir les techniques et modalités adaptées d'avulsion ; réduire les traitements et actes inutiles ou à risque.
Patients ou usagers concernés	Les patients concernés par le thème sont les enfants et adultes.
Professionnel(s) concerné(s)	Ces recommandations sont destinées à tous les professionnels de santé, médicaux et paramédicaux qui peuvent être associés à l'indication, la décision et à l'avulsion de la 3 <sup>e</sup> molaire. Sont notamment concernés : anesthésistes, chirurgiens maxillo-faciaux, chirurgiens oral, chirurgiens-dentistes, spécialistes en orthopédie dento-faciale, médecins généralistes, médecins internistes, oto-rhino-laryngologistes (ORL), pédiatres, radiologues, stomatologues, urgentistes.
Demandeur	Autosaisine HAS.
Promoteurs	Haute Autorité de Santé (HAS), service des bonnes pratiques professionnelles.
Financement	Fonds publics.
Pilotage du projet	Coordination : M. Michel Gedda, chef de projet, service des Bonnes pratiques professionnelles de la HAS (chef de service : Dr Michel Laurence) Secrétariat : Mme Marie-Catherine John et Mme Laetitia Gourbail
Recherche documentaire	De janvier 1997 à mars 2018 (cf. stratégie de recherche documentaire décrite en annexe 2 de l'argumentaire scientifique) Réalisée par Mme Emmanuelle Blondet, avec l'aide de Mme Sylvie Lascols (chef du service Documentation – Veille : Mme Frédérique Pagès).
Auteur du rapport d'élaboration	Dr Blandine Ruhin-Poncet, Médecin Stomatologue et Chirurgien Maxillo-Facial, Paris - chargée de projet du groupe de travail.
Participants	Groupe de travail (Présidente et Chargée de projet : Dr Blandine Ruhin-Poncet, Médecin Stomatologue et Chirurgien Maxillo-Facial, Paris)
Conflits d'intérêts	Les membres du groupe de travail ont communiqué leurs déclarations publiques d'intérêts à la HAS et sont consultables sur les sites <a href="http://www.has-sante.fr">www.has-sante.fr</a> et DPI-Santé : <a href="https://dpi.sante.gouv.fr/dpi-public-webapp/app/home">https://dpi.sante.gouv.fr/dpi-public-webapp/app/home</a> . Elles ont été analysées selon la grille d'analyse du Guide des déclarations d'intérêts et de gestion des conflits d'intérêts de la HAS. Les intérêts déclarés par les membres du groupe de travail ont été considérés comme étant compatibles avec leur participation à ce travail.
Validation	Adoption par le Collège de la HAS en mai 2019.
Actualisation	L'actualisation de cette recommandation de bonne pratique sera envisagée en fonction des données publiées dans la littérature scientifique ou des modifications de pratique significatives survenues depuis sa publication.
Autres formats	Recommandation de bonne pratique téléchargeable sur <a href="http://www.has-sante.fr">www.has-sante.fr</a>
Documents d'accompagnement	Argumentaire. Fiche de synthèse.

~



les publications de la HAS sont téléchargeables sur  
[www.has-sante.fr](http://www.has-sante.fr)