

Protocole National de Diagnostic et de Soins (PNDS)

2021

Aplasia majeure d'oreille

Juillet 2021

Centre de Référence Maladies Rares des Malformations ORL Rares
(MALO)

Filière de Santé Maladies Rares des Malformations de la tête, du cou
et des dents (TETECOUC)



Ce Protocole National de Diagnostic et de soins (PNDS) a été élaboré par le Centre de Référence Maladies Rares des Malformations ORL rares (MALO) sous l'égide de la Filière de Santé Maladies Rares des Malformations de la tête, du cou et des dents (TETECOUC).

L'élaboration de ce PNDS a été coordonnée par le Pr Françoise Denoyelle, chirurgien ORL et cervico-facial, CRMR coordonnateur des malformations ORL rares, Hôpital Universitaire Necker-Enfants malades, Paris.

Le PNDS est téléchargeable sur le site du centre de référence MALO et celui de la Filière TETECOUC.

Sommaire

Liste des abréviations	5
Préambule	6
Synthèse à destination du médecin traitant.....	7
1 Définition, épidémiologie, étiologie et classification	12
1.1 Définition	12
1.2 Épidémiologie	12
1.3 Étiologie	13
1.4 Classification	13
2 Bilan initial : enfant de 0 – 1 an	14
2.1 Bilan de l'aplasie, de l'audition et réhabilitation auditive initiale	14
2.1.1 Réhabilitation auditive initiale	14
2.2 Bilan poly-malformatif	15
2.3 Conseil génétique	19
2.4 Prise en charge psychologique	19
3 Bilan de suivi : enfant de 1 – 5 ans	20
3.1 Suivi développemental et orthophonique.	20
3.2 Bilan maxillofacial	21
3.3 Bilan radiologique	21
3.4 Réhabilitation auditive	21
3.5 Prise en charge psychologique	22
4 Réhabilitation chirurgicale de l'audition selon la présentation clinique.....	23
4.1 Différents modes de réhabilitation	23
4.2 Choix chez l'enfant de 5 à 12 ans	25
4.2.1 En cas de forme unilatérale	25
4.2.2 En cas de forme bilatérale	25
4.3 Choix chez l'adolescent et chez l'adulte	25
5 Reconstruction du pavillon et réhabilitation esthétique.....	26
5.1 Reconstruction par cartilage costal	26
5.2 Reconstruction par Polyéthylène poreux	27
5.3 L'épithèse de pavillon	28
6 Traitements complémentaires	29
7 Accompagnement des patients.....	29
7.1 Prises en charge et suivis scolaire et psychologique	29
7.2 Éducation thérapeutique du patient	30
7.3 Réseau de soins	30
7.4 Réseau associatif	31
7.5 Recommandations médico-sociales	31
8 Annexe 1. Recherche documentaire et sélection des articles	33
9 Annexe 2. Participants	36

10	Annexe 3. Liste des centres de référence et compétence des malformations ORL rares (MALO)	40
11	Références bibliographiques.....	43

Liste des abréviations

AA	Atrésie Auriculaire
AEH	Allocation enfant handicapé
ALD	Affection longue durée
AMM	Autorisation de mise sur le marché
ASSR	<i>Auditory Steady-State Responses</i>
ATM	Articulation temporo-mandibulaire
ATT	Aérateurs trans-tympanique
AVS	Auxiliaire de vie scolaire
BB	<i>Bonebridge™</i>
BOR	Branchio-oto-rénal
CA	Conduction aérienne
CAE	Conduit auditif externe
CAMSP	Centre d'action médico-sociale précoce
CCMR	Centre de compétence maladies rares
CPAM	Caisse primaire d'assurance maladie
CRMR	Centre de référence maladies rares
dB	Décibel
DMF	Dysostose mandibulo-faciale
FMT	<i>Floating Mass Transducer</i>
GBI	Questionnaire de qualité de vie <i>Glasgow Benefit Inventory</i>
HAS	Haute autorité de santé
HDSS	<i>Hearing Device Satisfaction Scale</i>
HL	<i>Hearing Level</i>
Hz	Hertz
IC	Intervalle de confiance
IRM	Imagerie par résonance magnétique
MDPH	Maison départementale des personnes handicapées
mm	Millimètre
NR	Non renseigné
OAV	Spectre oculo-auriculo-vertébral
ORL	Oto-rhino-laryngologie
PEA	Potentiels évoqués auditifs
PICO	Population intervention comparaison « outcome »
PNDS	Protocole national de diagnostic et de soins
PTA	Audiométrie tonale
SAFEP	Service d'accompagnement familial et d'éducation précoce
SD	Déviations standard
SIV	Seuil d'intelligibilité vocale
SNHL	Surdité de perception
SRT	Seuil de reconnaissance de la parole
SSEFIS	Service de soutien à l'éducation familiale et à l'intégration scolaire
TB	Toxine botulique
VSB	<i>Vibrant Soundbridge®</i>
WRS	<i>Word recognition score</i>

Préambule

L'objectif de ce protocole national de diagnostic et de soins (PNDS) est de détailler pour les professionnels concernés la prise en charge diagnostique et thérapeutique optimale actuelle et le parcours de soins d'un patient atteint d'aplasie majeure d'oreille. Il a pour but d'optimiser et d'harmoniser la prise en charge et le suivi de cette maladie rare sur l'ensemble du territoire. Il permet également d'identifier les spécialités pharmaceutiques utilisées dans une indication non prévue dans l'Autorisation de mise sur le marché (AMM) ainsi que les spécialités, produits ou prestations nécessaires à la prise en charge des patients habituellement non pris en charge ou remboursés par la CPAM.

Ce PNDS peut servir de référence au médecin traitant (médecin désigné par le patient auprès de la caisse d'assurance maladie) en concertation avec le médecin spécialiste, notamment au moment d'établir le protocole de soins pour une demande d'exonération du ticket modérateur au titre d'une affection hors liste.

Le PNDS ne peut cependant pas envisager tous les cas spécifiques, toutes les comorbidités ou complications, toutes les particularités thérapeutiques, tous les protocoles de soins hospitaliers, etc. Il ne peut pas revendiquer l'exhaustivité des conduites de prise en charge possibles, ni se substituer à la responsabilité individuelle du médecin vis-à-vis de son patient. Le protocole décrit cependant la prise en charge de référence d'un patient atteint d'aplasie majeure d'oreille. Il doit être mis à jour en fonction des données nouvelles validées.

Le PNDS sur l'aplasie majeure d'oreille a été élaboré selon la « Méthode d'élaboration d'un protocole national de diagnostic et de soins pour les maladies rares » publiée par la Haute Autorité de Santé en 2012 (guide méthodologique disponible sur le site de la Haute Autorité de Santé (HAS) : www.has-sante.fr).

Synthèse à destination du médecin traitant

L'aplasie majeure d'oreille est une malformation majeure du pavillon de l'oreille (microtie, anotie) associée en général à une malformation du méat acoustique externe, sténosé ou absent (atrétique) et de l'oreille moyenne (tympan et osselets malformés ou absents). Elle est à l'origine d'un problème fonctionnel surtout dans sa forme bilatérale et de problèmes esthétiques. Sur le plan acoustique, l'occlusion ou la sténose du canal auditif externe (CAE) associée à une malformation ossiculaire est à l'origine d'une surdité de transmission de l'ordre de 60 à 70 dB HL en moyenne du côté de l'oreille atteinte. Si la surdité est unilatérale, elle est surtout à l'origine de troubles de localisation spatiale et de difficultés de discrimination dans le bruit. Lorsque la surdité est bilatérale et non appareillée (par exemple aplasie majeure unilatérale associée à une malformation ossiculaire controlatérale, ou aplasie bilatérale), elle impacte le développement du langage oral. Les malformations du pavillon, souvent associées à des malformations de la face et parfois à des parésies ou paralysies faciales, vont également avoir un impact sur l'esthétique du visage et peuvent avoir une incidence sur les relations sociales. La reconstruction auriculaire reste l'une des procédures les plus exigeantes et les plus difficiles de la chirurgie reconstructive : l'aplasie nécessite une reconstruction souvent en plusieurs étapes par des chirurgiens très expérimentés pour obtenir des résultats esthétiquement satisfaisants.

L'aplasie majeure d'oreille a une prévalence très variable selon les pays étudiés. Elle peut varier de 0,83 en France jusqu'à 17,4/10 000 en Equateur (valeur 5 fois supérieure à d'autres pays d'Amérique du Sud).

L'étiologie de l'aplasie majeure d'oreille est mal comprise. Des preuves solides corroborent le rôle des causes environnementales et génétiques de la microtie. Bien que certaines études aient identifié des variants génétiques candidats pour l'aplasie majeure d'oreille, aucune mutation génétique causale n'a été confirmée dans les aplasies isolées. L'aplasie majeure d'oreille est hétérogène à la fois sur le plan étiologique et pathogénique. Les mutations d'un seul gène peuvent être associées à la microtie dans des cas syndromiques et familiaux, alors qu'une cause multifactorielle (génétique et environnementale) ou polygénique est probable dans les cas sporadiques.

Bilan et prise en charge initiale : enfant de 0 – 1 an

Le diagnostic initial d'aplasie majeure d'oreille est souvent réalisé à la naissance car l'aplasie est rarement identifiée sur les échographies anténatales. La prise en charge doit être initiée dès les premiers mois de vie (dépistage auditif en maternité). L'examen clinique recherche une anomalie des conduits auditifs externes et des pavillons et des malformations faciales ou corporelles associées. L'examen initial comprend la réalisation d'un examen ORL complet, de photographies ainsi qu'un bilan auditif adapté à l'âge : dans les premières semaines de vie, outre les tests de dépistage éventuellement réalisés en maternité, l'évaluation de l'audition sera réalisée par potentiels évoqués auditifs (PEA) diagnostiques avec recherche de seuil, en conduction aérienne et éventuellement osseuse, possibles dès les premières semaines de vie en sommeil naturel. Le bilan auditif précoce est fondamental

en cas d'aplasie bilatérale pour déterminer les seuils d'audition de chaque oreille avant l'appareillage précoce, mais aussi en cas d'aplasie unilatérale : il permet de vérifier que l'oreille apparemment normale entend bien et de savoir si l'oreille aplasique est atteinte d'une surdité de transmission pure, ou plus rarement d'une surdité mixte voire d'une cophose. Le scanner des rochers n'est pas utile dans la première année de vie en cas d'aplasie isolée classique.

L'impact psychologique sur l'enfant et sa famille doit être partie prenante de la prise en charge dès la première année et une consultation de psychologue doit être proposée.

La recherche des malformations associées doit être systématique dès la naissance. Elle peut nécessiter une prise en charge immédiate ou impliquer des interventions chirurgicales ultérieures qui devront s'intégrer dans le programme chirurgical otologique. Les malformations les plus fréquentes sont faciales et recherchées par l'examen clinique essentiellement. Un bilan polymalformatif systématique comprenant un examen ophtalmologique, des radiographies du rachis, une échographie cardiaque et une échographie rénale peut permettre de rattacher l'aplasie majeure à un syndrome connu (les principaux sont cités ci-dessous) :

- Syndrome de Goldenhar (oculo-auriculo-vertébral)
- Syndrome de Franceschetti (ou Treacher-Collins ou dysostose mandibulo-faciale)
- Syndrome de Nager ou dysostose acrofaciale
- Syndrome de Genée-Wiedemann
- Syndrome de Townes-Brocks
- Syndrome CHARGE
- Syndrome BOR (branchio-oto-rénal)
- Trisomies 8, 13, 18 et 21.
- Syndrome de microdélétion 22q11

Au terme du bilan malformatif, il faut proposer à la famille de prendre rendez-vous en consultation de génétique clinique surtout s'il s'agit d'une forme syndromique, une aplasie bilatérale ou une forme familiale.

Le plan de prise en charge doit être présenté après discussion avec la famille. Il doit être cohérent avec des objectifs réalistes et repose sur 2 versants : la restauration de la fonction auditive et l'éventuelle reconstruction esthétique du pavillon.

Concernant la surdité liée à l'aplasie d'oreille, le type de réhabilitation auditive proposé dépendra de l'anatomie de l'oreille externe et l'éventuelle possibilité de recevoir un appareil en conduction aérienne (conque rétentive, sillon rétroauriculaire, présence d'un conduit auditif externe). En l'absence de possibilité d'appareillage en conduction aérienne, un appareillage en conduction osseuse pourra être proposé.

En cas de surdité bilatérale mise en évidence par PEA précoces, les jeunes enfants peuvent bénéficier d'un appareil en conduction osseuse maintenu par un bandeau dès l'âge de 3 mois.

En cas de forme unilatérale, l'âge auquel on peut proposer un appareillage en conduction osseuse en France ne fait pas l'objet d'un consensus. Le remboursement complet de ces

appareils date seulement de fin 2019 : ceci va permettre une évolution des pratiques en France et un essai d'appareillage plus systématique. L'appareillage sera proposé précocement en cas d'otites à répétition ou d'otite séreuse sur l'oreille saine, ou encore devant un retard de développement du langage. Dans les autres cas, la motivation de la famille et l'acceptation de l'appareil sur bandeau par le nourrisson lors des premiers essais vont être des éléments importants pour décider d'un appareillage des formes unilatérales.

Bilan de suivi : enfant de 1 – 5 ans

La prise en charge comprend des visites tous les 6 mois pendant les 3 premières années de vie et annuelles ensuite.

Cette prise en charge comprend

- Un **suivi développemental et orthophonique** : évaluation des capacités de communication globale de l'enfant (interactions sociales, compétences sociales) et des capacités de communication orale (articulation, parole et langage volets expression et compréhension, lexicale et syntaxe). L'évaluation des fonctions psychomotrices et du développement cognitif peut être nécessaire, requérant l'accès à des équipes pluridisciplinaires
- Un **bilan maxillo-facial** s'assurant du bon développement facial et mandibulaire : l'avis auprès d'une équipe de chirurgie maxillo-faciale est conseillé dans les premières années de vie.
- Un **bilan radiologique** : La réalisation d'un scanner des rochers afin d'évaluer l'anatomie de l'oreille externe, moyenne et interne n'est généralement pas indiquée dans les premières années de vie. On réalise le scanner des rochers vers 4-5 ans sauf cas particulier, en y associant un scanner du crâne sans injection, utile en cas d'indication de prothèse semi-implantable et pour l'évaluation du massif facial (articulation et ramus mandibulaire notamment).
- Une évaluation **psychologique** : pour l'enfant, une consultation en fin de maternelle (vers 5-6 ans) est recommandée pour faire le point sur le vécu de la malformation par l'enfant, le lien avec ses pairs, et répondre aux questionnements éventuels des parents et de l'enfant.
- Une **réhabilitation auditive** : la réhabilitation de l'audition repose avant tout sur l'appareillage en conduction osseuse (*Baha*[®], *Ponto*[™]) sur bandeau ou serre-tête. Dans les aplasies de grade 1 avec conduit présent, on propose dès que possible un appareillage par voie aérienne en contour d'oreille ou en intra conque.

Les enfants avec une aplasie bilatérale sont appareillés précocement en conduction osseuse sur bandeau, parfois avec un seul appareil. Il est important de les appareiller en bilatéral sur bandeau double dès que possible et notamment pour l'entrée en maternelle.

En cas d'aplasie unilatérale, beaucoup d'enfants n'étaient pas appareillés précocement avant 2019 : en effet, la prise en charge financière très partielle par la CPAM de ces appareils onéreux les faisait réserver à certains cas avec audition controlatérale fluctuante ou retard de langage. Actuellement, l'appareillage est entièrement pris en charge par la

CPAM mais la proposition d'essai d'appareillage peut se heurter au manque de motivation de la famille ou au refus de port du bandeau par l'enfant lors des essais. Une évaluation régulière du développement de l'enfant est nécessaire et le recours à un appareillage auditif peut être décidé à tout moment. Un essai ou nouvel essai d'appareillage peut être proposé avant l'entrée à l'école maternelle ou primaire.

Chez l'enfant plus grand

Les multiples aspects des soins en cas d'aplasie d'oreille sont idéalement offerts par une approche d'équipe multidisciplinaire. Un résultat esthétiquement, fonctionnellement et psychologiquement acceptable devrait être une attente raisonnable pour chaque patient né avec une microtie. Grâce à cette approche multidisciplinaire, les enfants et leurs familles sont pleinement informés et soutenus tout au long du parcours de traitement, et activement impliqués dans tout processus décisionnel.

Réhabilitation chirurgicale de l'audition

Actuellement, la reconstruction chirurgicale du conduit auditif, du tympan et d'une chaîne ossiculaire ne sont pas proposés chez l'enfant en France lorsque le conduit auditif est absent, en raison des risques de conduit instable, du mauvais aspect esthétique et des mauvais résultats auditifs à moyen terme.

Plusieurs types d'implants sont disponibles pour la réhabilitation des aplasies majeures bilatérales ou unilatérales. Ces implants sont reliés à un appareil externe, de forme et taille variés, connecté à l'implant soit directement sur un « pilier », soit par aimantation :

- Implants à ancrage osseux passif percutané sur pilier (vis en titane qui traverse la peau) : *Baha® Connect (Cochlear™)*, *Ponto™ (Oticon Medical)*. Ces implants sont compatibles avec les IRM jusqu'à 3 Tesla.
- Implant à ancrage osseux passif transcutané (à peau fermée) : *Baha® Attract*, *Alpha® (Medtronic anciennement Sophono®)*. Ces implants limitent les IRM à 1,5 Tesla avec un effet masque important de la région.
- Implants actifs avec appareil externe aimanté : *Bonebridge™ (MED-EL)*, *Vibrant Soundbridge®* ou *VSB (MED-EL)*. Ces systèmes transmettent directement les ondes sonores sous forme de vibrations au niveau des structures de l'oreille moyenne. Ces implants sont compatibles avec les IRM 1.5 Tesla, avec un risque de déplacement pour le VSB et un effet masque pour le *Bonebridge™*.

Reconstruction du pavillon et réhabilitation esthétique

Il existe différentes techniques de reconstruction de pavillon :

- La reconstruction par cartilage costal
- La reconstruction par polyéthylène poreux
- L'épithèse de pavillon

Le choix de la technique à proposer dépend de l'objectif du patient et de sa famille. Le recours à une reconstruction chirurgicale est motivé par le désir d'avoir des oreilles plus

similaires/symétriques, le souhait ou la nécessité de porter des lunettes, parfois le souhait de faire cesser des moqueries. Chez certains enfants et adolescents, les aplasies sont à l'origine de moqueries et d'une perte de l'estime de soi. L'adolescence est une période de la vie où le patient commence à faire des comparaisons avec les autres adolescents, à avoir un intérêt pour la séduction et pour son apparence (maturité émotionnelle et réflexion). L'impact de la reconstruction d'oreille se traduit souvent par une restauration de la confiance en soi, une reprise des activités de loisirs et une reprise de la vie sociale.

Accompagnement du patient

Certains patients, surtout dans les formes bilatérales ou syndromiques, peuvent nécessiter un accompagnement scolaire et parfois une prise en charge multidisciplinaire avec la mise à disposition d'aides spécifiques (éducateur spécialisé ou tutorat, programme individualisé d'éducation, systèmes d'amplification). Ils peuvent présenter des problèmes de comportement (12,5% à 37,5% selon les auteurs) et des déficits de l'attention à l'origine de redoublement et de situations d'échec scolaire.

Outre l'accompagnement des patients, il faut également proposer un accompagnement de la famille (soutien psychologique, réseau social de parents, associations). La prise en charge doit être personnalisée.

Réseau de soin

- Chirurgien ORL et cervico facial, chirurgien plasticien
- ORL audiophonologiste
- Chirurgien maxillofacial
- Audioprothésiste
- Orthophoniste
- Psychologue
- Prothésiste/ Epithésiste
- Pédiatre (chez l'enfant)
- Infirmière spécialisée
- Parfois psychomotricien et kinésithérapeute, notamment en cas d'handicap associé.

Un plateau technique attaché aux services et spécialités citées ci-dessus avec un certain niveau d'équipement est nécessaire : unités de soins adaptée aux enfants, matériel d'évaluation orthophonique et audiométrique adulte/enfant, matériel d'électrophysiologie et de réglage d'implants. La prise en charge globale de l'enfant (rééducative, éducative et pédagogique avec soutien à la socialisation et à la scolarisation) peut nécessiter le recours à des services médico-sociaux coordonnés (CAMSP, SAFEP puis SSEFIS).

1 Définition, épidémiologie, étiologie et classification

1.1 Définition

L'aplasie majeure d'oreille (microtie, anotie) est une malformation majeure du pavillon de l'oreille associée en général à une malformation du méat acoustique externe, sténosé ou absent (atrétique) et de l'oreille moyenne (tympan et osselets malformés ou absents). Elle est à l'origine de problème fonctionnel, majeur dans sa forme bilatérale, et de problèmes esthétiques. Sur le plan acoustique, l'occlusion ou la sténose du canal auditif externe (CAE) associée à une malformation ossiculaire est à l'origine d'une surdité de transmission de l'ordre de 60 à 70 dB HL en moyenne du côté de l'oreille atteinte. Si la surdité est unilatérale, elle est à l'origine de troubles de localisation spatiale et de difficultés de discrimination dans le bruit. Lorsque la surdité est bilatérale et non appareillée (par exemple aplasie majeure unilatérale associée à une malformation ossiculaire controlatérale (aplasie mineure), ou aplasie bilatérale, elle impacte le développement du langage oral en l'absence de réhabilitation auditive. Les malformations du pavillon, souvent associées à des malformations de la face et parfois à des parésies ou paralysies faciales, vont également avoir un impact sur l'esthétique du visage et peuvent avoir une incidence sur le plan psychoactif et les relations sociales¹. La reconstruction auriculaire reste l'une des procédures les plus exigeantes et les plus difficiles de la chirurgie reconstructive, car l'aplasie nécessite une reconstruction souvent en plusieurs étapes, par des chirurgiens hautement expérimentés, pour obtenir des résultats esthétiquement satisfaisants.

1.2 Épidémiologie

L'aplasie majeure d'oreille a une prévalence très variable selon les pays étudiés. Elle peut varier de 0,83/10 000 en France jusqu'à 17,4/10 000 en Equateur (valeur 5 fois supérieure à d'autres pays d'Amérique du Sud). En Europe, la prévalence la plus élevée est en Finlande, alors qu'à Malte, Galway et Dublin les prévalences sont très faibles^{1,2}. L'aplasie est le plus souvent droite et unilatérale. Selon les études, les pourcentages de patients avec une aplasie unilatérale droite varient peu et restent autour des 60% (59,7%³, 61%⁴, 62%⁵).

L'aplasie majeure est habituellement associée à des malformations du CAE et de l'oreille moyenne, mais une atteinte cochléaire et/ou vestibulaire associée est possible⁴. La plupart de ces anomalies se situent dans les canaux semi-circulaires. Dans l'étude rétrospective de *Vabrec et al.*, 22% des sujets présentaient des malformations de l'oreille interne toutes associées à une paralysie faciale⁴.

1.3 Étiologie

En dehors des syndromes dont la transmission est connue, le diagnostic étiologique est rarement fait⁶. Il repose sur l'interrogatoire suivant : déroulement de la grossesse, existence de cas familiaux mêmes mineurs type enchondrome ou anomalie de la première fente branchiale chez un membre de la famille⁶.

L'étiologie de l'aplasie majeure d'oreille est mal comprise¹. Des hypothèses corroborent le rôle de causes environnementales et génétiques de la microtie. Bien que certaines études aient identifié des variantes génétiques candidates pour l'aplasie majeure d'oreille isolée, aucune mutation génétique causale n'a été confirmée. L'aplasie majeure d'oreille est hétérogène à la fois sur le plan étiologique et pathogénique¹. Les mutations d'un seul gène peuvent être associées à la microtie dans des cas syndromiques et familiaux, alors qu'une cause multifactorielle (génétique et environnementale) ou polygénique est probable dans les cas sporadiques. Les hypothèses actuelles privilégient la perturbation des cellules de la crête neurale comme cause sous-jacente probable, bien que le ou les mécanismes exacts restent inconnus¹. Les voies de signalisations identifiées actuellement sont BMP-HOX2, FGF, l'acide rétinoïque et WNT.

Les preuves d'une contribution génétique significative à la microtie sont avancées sur¹:

- Une concordance plus élevée chez les jumeaux monozygotes que chez les jumeaux dizygotes; 38,5 et 4,5%, respectivement;
- Des cas familiaux signalés avec des modes de transmission autosomiques récessifs ou dominants avec expression variable et pénétrance incomplète,
- Des estimations de cas familiaux allant de 3 à 34%;
- Plus de 18 syndromes différents associés à la microtie pour lesquels des anomalies monogéniques ou des aberrations chromosomiques ont été rapportées;
- Des modèles murins démontrant que des mutations dans des gènes spécifiques entraînent une microtie.

Une consultation de génétique clinique doit être proposée aux familles. Lors d'une grossesse ultérieure, une échographie tridimensionnelle peut être proposée pour mieux visualiser les pavillons, mal vus sur l'échographie morphologique bidimensionnelle, en sachant qu'une aplasie isolée n'est pas un motif d'interruption thérapeutique de grossesse⁶.

1.4 Classification

De nombreuses classifications ont été proposées pour prendre en compte les différents types de malformations du pavillon, du CAE et de l'oreille moyenne rencontrées dans les aplasies majeures d'oreille⁶. Concernant le pavillon, on peut proposer la classification de Meurman qui est représentative des quatre grands types d'atteintes : oreille en cornet (grade I), microtie avec

bourrelet chondro-cutané verticalisé mais principaux reliefs identifiables (grade II), microtie avec reliefs non identifiables (grade III), anotie (grade IV)⁷.

2 Bilan initial : enfant de 0 – 1 an

2.1 Bilan de l'aplasie, de l'audition et réhabilitation auditive initiale

Le diagnostic initial d'aplasie majeure d'oreille est souvent réalisé à la naissance car l'aplasie est rarement identifiée sur les échographies anténatales. La prise en charge doit être initiée dès les premiers mois de vie. L'examen clinique recherche une anomalie du CAE des 2 oreilles, des pavillons et des malformations faciales ou corporelles associées³. Le dépistage auditif est systématique en maternité pour confirmer le bon fonctionnement de l'oreille controlatérale. L'examen initial comprend la réalisation d'un examen ORL complet, de photographies ainsi qu'un bilan auditif adapté à l'âge⁸ : l'évaluation de l'audition sera réalisée par potentiels évoqués auditifs diagnostiques (PEA) et/ou les ASSR (*Auditory Steady-State Responses*) avec recherche de seuil, possibles dès les premières semaines de vie en sommeil naturel. Cet examen permet de confirmer que l'oreille normale entend bien et de savoir si l'oreille aplasique est atteinte d'une surdité de transmission pure, ou plus rarement d'une surdité mixte voire d'une cophose.

Dans les formes bilatérales, les PEA diagnostiques sont proposés dès la première semaine de vie pour permettre une réhabilitation auditive précoce.

Le scanner des rochers n'est pas utile dans la première année de vie en cas d'aplasie unilatérale isolée avec surdité de transmission moyenne pure.

2.1.1 Réhabilitation auditive initiale

Les aplasies d'oreille peuvent être responsables de surdité uni ou bilatérale (aplasie majeure associée à une aplasie mineure controlatérale et/ou une atteinte cochléaire controlatérale, aplasie majeure bilatérale).

Les caractéristiques de la surdité (uni/ bilatéralité, degré, mécanisme) vont conditionner la réhabilitation auditive. En cas de surdité bilatérale et de projet de communication orale, la HAS en 2009 recommandait, indépendamment de la cause de la surdité, « *une procédure d'appareillage à l'aide d'appareils conventionnels d'amplification dans les 3 mois qui suivent le diagnostic pour tout enfant présentant une surdité bilatérale permanente dont le seuil auditif est supérieur à 40 dB HL. Ce délai pouvait cependant être allongé jusqu'à 6 mois lorsque le diagnostic a été posé avant l'âge de 6 mois, notamment s'il s'agit d'une surdité moyenne* ».

Les aplasies d'oreille sont responsables majoritairement de surdit  moyenne du groupe 2 et surviennent pratiquement toujours dans des familles entendantes, en communication orale. Le projet linguistique habituel est audio-phonatoire, pouvant ˆtre adapt  au cas par cas dans les formes syndromiques avec pathologies sp cifiques du langage associ es ou surdit  neurosensorielle associ e. La recommandation de la HAS de 2009 en termes d'indication de r habilitation auditive peut donc s'appliquer.

Concernant la surdit  li e   l'aplasie d'oreille, le type de r habilitation auditive propos  d pendra de l'anatomie de l'oreille externe et moyenne, et de l' ventuelle possibilit  de recevoir un appareil en conduction a rienne (conque r tentive, sillon r tro-auriculaire pr sent, pr sence d'une conduit auditif externe). En l'absence de possibilit  d'appareillage en conduction a rienne, un appareillage en conduction osseuse pourra ˆtre propos . Ce type d'appareillage b n ficie en France, seulement depuis novembre 2019, d'un remboursement complet par la caisse primaire d'assurance maladie (CPAM). Les informations doivent ˆtre apport es par un professionnel form , capable de renseigner les parents sur les moyens de r habilitation existants et de les conseiller (informations pratiques et plan de prise en charge).

En cas de surdit  bilat rale mise en  vidence par les PEA pr coces, les jeunes enfants peuvent b n ficier d'un appareil en conduction osseuse d s l'ˆge de 3 mois.^{8,9}

En cas de forme unilat rale⁸, il n'existe actuellement pas de timing pr cis pour proposer un appareillage en conduction osseuse amovible (bandeau, serre-tˆte, lunettes) en France si les enfants ne pr sentent pas de difficult  de d veloppement du langage, pas d'otites   r p tition ou d'otites s reuses, pas de retard d'acquisition de la lecture ou de l' criture, ni de gˆne dans le bruit. Il peut ˆtre propos  apr s discussion avec la famille.

Certaines  tudes ont montr  que les aplasies majeures d'oreille peuvent avoir un impact sur la vie quotidienne et le d veloppement de certains enfants. Chez le nourrisson, en moyenne, l'acquisition des comp tences est plus tardive notamment en termes d' laboration des phrases   2 mots et de langage mˆme si ce retard est rattrap  avec le temps^{8,10}. Les diff rentes  tudes incluent en g n ral des enfants avec et sans syndrome(s) malformatif(s) associ (s). Il est difficile de pr voir le retentissement sur le langage et les performances scolaires d'une aplasie strictement isol e, d'o  la n cessit  d'une prise en charge individualis e et d'un suivi de chaque enfant jusqu'  l'acquisition compl te du langage.

2.2 Bilan poly-malformatif

Les aplasies d'oreille peuvent ˆtre associ es   des atteintes poly-malformatives. Pour  liminer une forme associ e, il faut prescrire un bilan malformatif syst matique et d s qu'il s'agit d'une forme

syndromique, d'une aplasie bilatérale ou d'une forme familiale, préconiser une consultation de génétique clinique.

La recherche des malformations associées doit être systématique dès la naissance. Les malformations les plus fréquentes sont faciales et sont recherchées par examen clinique essentiellement. Le bilan comprend une échographie rénale, une échographie cardiaque, un examen ophtalmologique, des radiographies du rachis (face et profil) à partir de 12 mois.

Les signes du spectre oculo-auriculo-vertébral (OAV) sont caractérisés par une asymétrie faciale, une microtie, des fibrochondromes auriculaires et jugaux, des dermoïdes épibulbaires, une microphthalmie et une macrostomie, une fente labiale ou palatine.

Le syndrome de Goldenhar en est la forme la plus complète. Les caractéristiques extracrâniennes comprennent les anomalies rénales, cardiaques et vertébrales. Il n'y a pas d'accord sur les critères de diagnostic minimaux pour l'OAV. La plupart des cas d'OAV sont sporadiques. Cependant, une transmission autosomique dominante ou, moins fréquemment, récessive a été rapportée. Microtie et OAV partagent les caractéristiques suivantes :

- (1) expression phénotypique variable,
- (2) implication asymétrique des structures faciales,
- (3) prépondérance du côté droit,
- (4) prédilection masculine,
- (5) apparition familiale de microtie ou d'anomalies associées telles que fibrochondromes pré-auriculaires et fistules pré-hélicéennes.

Sur la base de ces observations, il a été suggéré que la microtie isolée représentait le phénotype le moins grave des OAV. Cela a conduit au concept controversé que la plupart des cas présentant une microtie apparemment isolée sont en réalité des cas d'OAV. Cette controverse reste en suspens¹ d'autant plus que la microtie isolée se présente de façon différente de la microtie de l'OAV. Souvent de grade III, elle est différente de la microtie de l'OAV qui comporte notamment des malformations et fentes du tragus associées. Par conséquent, bien que les expressions cliniques de la microtie et de l'OAV partagent probablement de nombreux mécanismes génétiques communs, chacun doit être considéré comme une entité distincte¹.

Le syndrome de Franceschetti (ou Treacher-Collins ou dysostose mandibulo-faciale (DMF)), associe de façon bilatérale : aplasie majeure d'oreille, hypoplasie des branches montantes mandibulaires, hypoplasie malaire responsable de l'obliquité particulière des fentes palpébrales, colobome palpébral inférieur et parfois fente vélopalatine. La prévalence est estimée à 1/10 000 à 1/50 000 naissances. Un gène responsable de ce syndrome a été identifié en 1996. Le gène *TCOF1* est en cause chez plus des trois quarts des patients. Il peut s'agir d'une néomutation (60% des cas) ou d'une mutation héritée sur un mode autosomique dominant. Les mutations (plus d'une

centaine décrites) sont réparties sur tout le gène avec cependant des «hot spots» de mutation. L'expressivité du syndrome est très variable, allant d'une dysmorphie faciale majeure avec, pendant les premières années de vie, une obstruction respiratoire et des troubles de déglutition importants, à des formes beaucoup plus discrètes. La pénétrance est élevée mais incomplète, un cas ayant été décrit avec une mutation pathogène du gène *TCOF1* et un phénotype normal. Dans ce syndrome, la malformation des pavillons est fréquente (60%), avec souvent un méat présent, les sténoses ou atrésies du méat n'étant associées que dans un tiers des cas. Une surdité de transmission existe dans la moitié des cas seulement. La surdité de perception est rare ⁶.

La malformation faciale associe :

- Une hypoplasie malaire quasi constante ;
- Une microrétrognathie parfois majeure avec apnées du sommeil nécessitant une ventilation non invasive, voire une dyspnée néonatale justifiant une trachéotomie ;
- Un colobome de la paupière inférieure (trois quarts des cas), une hypo-ciliation ;
- Une fente palatine (environ un tiers des cas).

Il n'y a pas de retard psychomoteur habituellement.

Syndrome de Nager ou dysostose acrofaciale. Ce syndrome est très proche du syndrome de Franceschetti, mais beaucoup plus rare et associant des anomalies des extrémités. L'anomalie faciale est similaire au Franceschetti mais le colobome est moins fréquent et l'atteinte de l'oreille externe, ainsi que les fentes vélopalatines sont plus fréquentes. Les anomalies des extrémités touchent le rayon radial (hypo- ou aplasie du pouce ou du rayon radial)⁶.

Syndrome de Genée-Wiedemann.

Le syndrome de Genée-Wiedemann est proche des syndromes de Franceschetti et Nager, mais l'hypoplasie malaire est moins marquée et, surtout, il existe un ectropion très marqué de la paupière inférieure. Les 5^e doigts et orteils sont absents, les malformations pouvant également toucher les pouces ou les autres doigts et orteils⁶.

Syndrome de Goldenhar (oculo-auriculo-vertébral)

Séquence malformative crânio-faciale la plus fréquente après les fentes labiales et palatines (1/5600 naissances, ratio homme/femme : 3/2).

- Atteinte auditive : microtie et /ou malformation ou fente du tragus très évocatrices, fibrochondromes pré-auriculaires, CAE atrétique ou absent, surdité de transmission.
- Atteinte faciale : hypoplasie unilatérale (parfois bilatérale mais asymétrique), fente palatine, macrostomie, menton pointu, hypoplasie mandibulaire et malaire
- Atteinte oculaire : dermoïde épibulbaire, microphthalmie, colobome de la paupière supérieure...

- Atteinte vertébrale : fusions cervicales, platybasie, ...
- Retard mental dans 10% des cas
- Parfois autres malformations : cardiaques, cérébrales, rénales, digestives

Syndrome de Townes-Brocks

Le syndrome de Townes-Brocks est représenté par la triade aplasie d'oreille/malformation du rayon radial/antéposition ou imperforation anale. L'aplasie peut être une aplasie majeure grade III avec absence de méat d'aspect banal ou, plus évocateur, une oreille microtique très ourlée dans sa partie supérieure (« oreille de satyre »), associée à une sténose du méat acoustique et à des enchondromes. Les malformations anales vont de l'imperforation avec fistule recto-vaginale à une simple antéposition anale ; les anomalies des extrémités les plus classiques sont le pouce triphalangé ou bifide. Des malformations des pieds (pied-bot, syndactylies) sont possibles. D'autres malformations peuvent être associées (cardiaques, rénales) ainsi qu'un retard psychomoteur ; le syndrome de Townes-Brocks est dû à une mutation du gène *SALL1* qui code pour un facteur de transcription. De larges délétions et des remaniements de la région ont été décrits, avec des phénotypes associant d'autres malformations ou un retard psychomoteur⁶.

Syndrome CHARGE

Le syndrome CHARGE associe de façon variable plusieurs malformations congénitales qui constituent l'acronyme CHARGE : colobome (75 à 90% des cas), malformations cardiaques (75-80% des cas), atrésie choanale (60-70% des cas, unilatérale ou bilatérale), retard de croissance et/ou retard mental, hypoplasie génitale, anomalies des oreilles et/ou surdité (95-100% des cas).

Son incidence est estimée entre 1/12 000 et 1/15 000 naissances. Les anomalies des oreilles incluent des oreilles basses implantées ou une oreille externe en cornet, des malformations ossiculaires, et/ou des malformations de l'oreille interne et des canaux semi circulaires avec aréflexie vestibulaire bilatérale constante et possible surdité neurosensorielle.

Syndrome BOR (branchio-oto-rénal)

Le syndrome BOR associe des anomalies des arcs branchiaux, des anomalies auditives et des anomalies rénales.

De transmission autosomique dominante, à pénétrance variable (1/40 000 naissances), il concerne 2% des enfants sourds profonds, associant :

- Des atteintes branchiales : fentes, fistules, kystes branchiaux
- Des atteintes otologiques : microtie avec anomalies du pavillon (le plus souvent oreilles en cornet) et du CAE, malformations de l'oreille moyenne et malformations de l'oreille interne (hypoplasie de la cochlée, du labyrinthe postérieur). La surdité peut être de tous types et de tous degrés.

- Une atteinte rénale (6% des cas) : malformation de l'arbre urinaire, hypoplasie ou agénésie rénale, dysplasie rénale, kystes rénaux, dysplasies avec malformations tubulaires et glomérulaires pouvant entraîner une insuffisance rénale de sévérité proportionnelle aux anomalies présentes.

La prise en charge des patients atteints de syndrome de BOR comporte selon les cas l'exérèse de fistules ou kystes, la prise en charge d'une surdité et un suivi néphrologique.

Syndrome de microdélétion 22q11

Il s'agit d'une affection chromosomique due à la perte (délétion) d'un petit fragment (le segment 11) situé dans le bras long (bras q) du chromosome 22 (prévalence 1/ 4 000 à 1/ 6 000 naissances). Il associe de façon variable des atteintes cardiovasculaires, ORL, immunitaires, du développement psychomoteur, de l'équilibre phosphocalcique, et d'autres pathologies plus rares. Les anomalies de l'oreille externe sont fréquentes, sous forme de dysplasie des pavillons, microtie grade 1 et parfois malformations ossiculaires.

Trisomies 8, 13, 18 et 21.

2.3 Conseil génétique

La consultation de génétique clinique est particulièrement importante dès que le bilan initial montre une association syndromique ou une forme bilatérale de la maladie. Le conseil génétique est particulièrement important en cas de future grossesse, pour les parents ou pour le patient lui-même.

2.4 Prise en charge psychologique

L'impact psychologique sur l'enfant et sa famille doit être partie prenante de la prise en charge dès la première année et il est particulièrement important qu'une consultation psychologique soit proposée très précocement, amorçant un accompagnement psychologique familial tout au long du suivi de l'enfant. Celui-ci permettra d'accompagner les parents qui ont à faire face à la découverte de l'aplasie, le plus souvent dans le même temps chargé émotionnellement que celui de la naissance, en les soutenant dans leurs ressentis personnels et la gestion du regard d'autrui, ainsi que dans la construction des premières relations parents-enfant. Henderson⁸ montre que l'aplasie d'oreille peut induire des comportements d'évitement (dissimulation de l'oreille par les cheveux) ou un isolement de l'enfant (enfant réfractaire à jouer, à faire des exercices avec les autres, isolement social). La question de l'apparence (coupe de cheveux, image renvoyée aux autres), et celle de l'intégration sociale à l'école (questions répétées de camarades, moqueries), sont des points importants à considérer. Sont également décrits un manque de confiance, une anxiété, des

troubles du sommeil, des troubles de l'humeur. Une prise en charge psychologique familiale systématique doit être proposée.

3 Bilan de suivi : enfant de 1 – 5 ans

Le plan de prise en charge doit être cohérent, avec des objectifs réalistes, et repose sur 2 versants : d'une part la surveillance et l'éventuelle restauration de la fonction auditive, d'autre part la prise en charge esthétique du pavillon¹⁰.

Le calendrier de suivi, partie intégrante de la prise en charge du patient, doit être expliqué aux parents avec des étapes clés dès le début des entretiens. D'après la recommandation du Royaume Uni⁸ sur la prise en charge des patients atteints de microtie et d'atrésie les étapes clés sont les suivantes : le suivi d'un éventuel appareillage (dès 3 mois) ; le suivi de l'oreille saine jusqu'à l'âge de 5 ans avec des visites tous les 3-4 mois les 2 premières années et tous les 6-9 mois jusqu'à l'âge de 5 ans ; le suivi du développement psychomoteur dès 7-8 mois, adapté en fonction de l'évolution de l'enfant ; la décision ou non d'implant auditif vers 5-7 ans ; la reconstruction du pavillon à partir de 9-10 ans (prise en charge esthétique dont l'âge varie avec la technique de reconstruction utilisée). En France, la prise en charge est un peu plus espacée avec des visites tous les 6 mois pendant les 5 premières années de vie et ensuite tous les ans. Le suivi bi-annuel jusque l'âge de 5 ans permet de dépister des troubles sur l'oreille entendante, en particulier les otites séro-muqueuses, dont la prévalence reste élevée jusque l'âge de 5-6 ans. L'appareillage auditif n'est pas proposé systématiquement dans les formes unilatérales mais une évaluation régulière de l'intérêt au recours à un appareillage est nécessaire.

3.1 Suivi développemental et orthophonique.

Ce suivi comprend une évaluation des capacités de communication globale de l'enfant (interactions sociales, compétences sociales) et des capacités de communication orale (articulation, parole et langage volets expression et compréhension, lexicale et syntaxe).

Associée à cette évaluation de la communication et du langage, une évaluation des fonctions psychomotrices et du développement cognitif peut être nécessaire, requérant l'accès à des équipes pluridisciplinaires.

En cas d'anomalies à ce bilan orthophonique, des recommandations plus spécifiques peuvent être énoncées comme les tests dans le bruit et de localisation adaptés à l'âge de l'enfant. Cela pourra aussi guider la réhabilitation fonctionnelle en cas d'aplasie unilatérale.

La prise en charge de ces enfants peut s'appuyer sur des structures médico-sociales ou sur le secteur libéral. Cependant, l'accès aux professionnels concernés n'est pas toujours simple,

d'autant que certains ne sont pas remboursés en pratique libérale (psychomotricien, psychologue...).

3.2 Bilan maxillofacial

Il faut surveiller le bon développement facial et mandibulaire avec un avis systématique auprès d'une équipe de chirurgie maxillo-faciale. En cas d'hypoplasie mandibulaire ou de microsomie hémifaciale associée, il est conseillé de prendre un avis maxillofacial à partir de 18-24 mois, une fois que la dentition lactéale est acquise^{8,11}. En cas de malformation mandibulaire bilatérale associée (syndrome de Treacher-Collins ou Nager, Goldenhar et dysostoses mandibulo-facial type Guion-Almeida...), la prise en charge future des malformations malaires, palpébrales, mandibulaires nécessite une consultation maxillofaciale dès les premiers mois de vie pour donner les informations à la famille.

3.3 Bilan radiologique

Une radiographie du rachis face/profil systématique, à la recherche de malformation vertébrale, est demandée à partir de 12 mois, parfois avant en cas de forme syndromique, d'anomalie de la stature, d'attitude vicieuse de la tête, ou de fossette sacro-coccygienne.

La réalisation d'un scanner des rochers afin d'évaluer l'anatomie de l'oreille externe, moyenne et interne n'est généralement pas indiquée dans les premières années⁸ de vie.

Avant 4-5 ans, l'imagerie du rocher sera réservée à des cas particuliers (sténose du CAE avec otorrhée, hypoacousie neurosensorielle associée, formes syndromiques).

Vers 4-5 ans sauf cas particulier, on y associe un scanner du crâne sans injection, utile en cas d'indication de prothèse semi-implantable et pour l'évaluation du massif facial (articulation et ramus mandibulaire notamment).

Dans les cas associés à une asymétrie faciale, un bilan radiographique standard de la face (panoramique dentaire, téléradiographie du crâne de face et profil) est demandé à partir de 5 ans.

En cas de décision de réhabilitation auditive par un système semi-implanté qui sera source d'un cône d'ombre important à l'IRM (comme l'implant Medel Bonebridge ou le BAHA Attract par exemple) ou d'un implant risquant de se déplacer en cas d'IRM (comme le Vibrant Soundbridge), une IRM cérébrale de référence pré-opératoire est conseillée.

3.4 Réhabilitation auditive

Dans la période 1-5 ans, la réhabilitation de l'audition lorsqu'elle est décidée repose avant tout sur l'appareillage en conduction osseuse (*Baha*[®], *Ponto*[™]) sur bandeau ou serre-tête. Dans les aplasies de grade 1 avec conduit présent, on propose dès que possible un appareillage par voie aérienne en contour d'oreille ou en intra conque.

Le système *ADHEAR*[®] (MED-EL) avec vibreur adhésif est en cours d'évaluation chez l'enfant. Son remboursement est suspendu depuis la réforme des remboursements en 2019. Le système de vibreur analogique *Bruckhoff*[®] peut s'adapter aux lunettes de l'enfant, et peut nécessiter un pavillon en place. Son remboursement est suspendu depuis la réforme des remboursements de 2019.

La canaloplastie est réservée en France (actuellement) aux enfants ayant des conduits auditifs présents mais sténosés, dans trois indications : pour éviter une rétention épidermique, pour permettre l'appareillage en conduction aérienne ou pour réaliser une ossiculoplastie si les conditions sont favorables sur le scanner. La canaloplastie en cas de CAE absent est déconseillée pendant l'enfance en raison des résultats auditifs aléatoires, de l'aspect inesthétique, des soins réguliers nécessaire pour nettoyer le néo conduit et du risque de complications (sténoses, paralysie faciale, surdité neurosensorielle, cophose).

Il est techniquement possible de mettre un implant *Baha*[®] ou *Ponto*[™] sur pilier avant 5 ans mais avec un taux de complications élevé (perte de la fixation, problèmes d'ostéo-intégration)¹². La mise en place de l'implant est préférable après l'âge de 5 ans.

Concernant l'implant d'oreille moyenne *Vibrant Soundbridge*[®] (VSB), l'équipe de *Leinung et al.*¹³ rapporte des cas d'implantation par VSB en Allemagne chez l'enfant de moins de 5 ans, avec de bons résultats (utilisation journalière du VSB : 9.67 ± 2.35 heures) et une bonne satisfaction familiale. Cependant les experts considèrent qu'un appareil aimanté à cet âge est à haut risque de perte et de chocs et cette indication précoce doit tenir compte du comportement de l'enfant, des situations particulières où le gain est mauvais avec les appareils amovibles et des difficultés d'appareillage avec les appareils classiques.

Pour tous les types d'implant, avant la réhabilitation de l'audition par prothèse semi-implantable des formes unilatérales, le port prolongé d'un vibreur sur bandeau est nécessaire au préalable et la décision d'implantation sera prise selon l'impact observé et les souhaits familiaux⁹.

3.5 Prise en charge psychologique

Une consultation psychologique est proposée aux parents à titre systématique dès le début de la prise en charge puis, ensuite régulièrement au cours du suivi de l'enfant., En particulier, une consultation en fin de maternelle (vers 5-6 ans) est recommandée pour faire le point sur le vécu de l'enfant concernant sa différence et ses relations avec ses pairs, et répondre aux questionnements éventuels des parents et de l'enfant, ceci dans le but de préparer au mieux le passage à l'école primaire.

4 Réhabilitation chirurgicale de l'audition selon la présentation clinique

Grâce à une approche multidisciplinaire, les enfants et leurs familles doivent être pleinement informés et activement impliqués dans tout processus décisionnel¹⁴. Si la chirurgie à but fonctionnel (implant ou canaloplastie) est pratiquée avant la reconstruction du pavillon, elle doit toujours préserver les conditions anatomiques nécessaires à cette reconstruction (éviter toute cicatrice sur la zone de peau glabre de l'aire d'implantation du pavillon et préserver la vascularisation du lambeau de fascia temporalis).

4.1 Différents modes de réhabilitation

Les appareils semi-implantables :

Actuellement, plusieurs types d'implants sont disponibles pour la réhabilitation des aplasies majeures bilatérales ou unilatérales :

- Implant à ancrage osseux passif percutané sur pilier (vis en titane qui traverse la peau) : *Baha® Connect (Cochlear™)*, *Ponto™ (Oticon Medical)*. considéré comme la référence (gold standard)¹⁵. Avec ce type de dispositif, le gain auditif¹⁶⁻¹⁸ est très bon : gain auditif 33 ± 7 dB, conduction aérienne moyenne en audiométrie tonale : 24.4 ± 5.7 dB et WRS amélioré de 63 ± 5 dB¹⁵. Des problèmes esthétiques sont rapportés par de nombreux auteurs¹⁹⁻²¹ et les complications sont nombreuses : extrusion de l'implant^{16,17,22,23}, irritation cutanée/délai dans la cicatrisation^{19,23}, granulomes. Ces implants sont compatibles avec les IRM jusqu'à 3 Tesla avec une qualité d'image satisfaisante.
- Implant à ancrage osseux passif transcutané (à peau fermée) : *Baha® Attract*, *Alpha®* (Medtronic anciennement *Sophono®*)^{18,24}. Ces implants constituent une alternative intéressante dans les formes unilatérales. Le gain auditif est minoré par l'atténuation cutanée¹⁶ mais il n'y a que très peu de complications cutanées^{21,25}. Lorsque l'atteinte est bilatérale, il faut privilégier les implants percutanés afin d'obtenir un meilleur gain auditif. Le *Baha® Attract* est compatible avec les appareils d'IRM 1.5 Tesla, l'implant *Alpha®* est compatible avec les IRM 3 Tesla.
- Implant actif avec appareil externe aimanté : *Bonebridge™* (MED-EL), *Vibrant Soundbridge®* ou VSB (MED-EL). Le volume des premières versions de l'implant *Bonebridge™* (MED-EL) rendait son utilisation difficile avant l'adolescence (quelques publications de toutes petites séries rapportant de bons résultats²⁶).

L'Implant d'oreille moyenne VSB (MED-EL) est une bonne option pour la réhabilitation de l'audition. Cependant, les conditions anatomiques au scanner doivent être favorables²⁷. Les

résultats auditifs obtenus par différentes équipes sont bons avec un gain auditif de 45.5 dB et un seuil d'intelligibilité vocale de 21 dB²⁸. Les complications majeures sont inexistantes²⁹⁻³¹. Seules quelques complications mineures ont été rapportées par l'équipe de *Frenzel et al.*³² (Allemagne) : bourdonnements, fasciculation près de la branche zygomatique du nerf facial, douleur et retard de cicatrisation et par l'équipe de *Ernst et al.*³³ (Allemagne) avec 16.3% d'évènements indésirables (extrusion du FMT, déhiscence de la plaie et vertiges). Avant la chirurgie, le patient doit être informé du risque de perte auditive et de possibles lésions du nerf facial³⁴. Les résultats esthétiques sont satisfaisants pour les patients, leurs familles et les chirurgiens³⁵. En France, l'implant VSB est recommandé pour des enfants à partir de 5 ans, alors qu'en Chine, *Lo et al.* recommandent l'utilisation de ce dispositif à partir de 18 mois²⁸. Le VSB peut techniquement être mis en place les premières années de vie, mais avec des problèmes de perte, de casse, et de tenue dans les cheveux à cet âge. Ces implants sont incompatibles avec certains appareils IRM mais, toutefois compatibles avec les IRM 1.5 Tesla, avec un risque de déplacement du clip pour le VSB.

- Les implants *Baha*[®] *Attract*, *Alpha*[®] (Medtronic anciennement *Sophono*[®]), *Bonebridge*[™] (MED-EL) et VBS (MED-EL) peuvent générer artéfacts et cône d'ombre de la région temporale sur les imageries futures (IRM et tomodensitométrie).
- Les nouveaux implants aimantés actifs à conduction osseuse (*Bonebridge*[™] nouvelle génération BCI602, MED-EL ; *Osia*[®], *Cochlear*[™]) sont en cours d'évaluation, et constitueront sûrement une solution performante qui sera proposée à la majorité des enfants aplasiques dans les années à venir. Ils ne sont pas remboursés par la sécurité sociale à ce jour.

La chirurgie fonctionnelle :

En cas d'atrésie du conduit, pratiquer une canaloplastie est techniquement possible lorsque les conditions anatomiques sont favorables (score de Jahrsdoerfer ≥ 6 ³⁶). Cette technique chirurgicale peut entraîner de nombreuses complications mineures et majeures: sténose canalaire secondaire et exostose du néoconduit (14,2%), latéralisation et/ou perforation de l'articulation temporo-mandibulaire (7,5%), défaut de cicatrisation cutanée, parésie faciale partielle (0,5%)^{36,37} ou totale. Dans une étude de 2017, les auteurs ont montré que 19.4% des patients ont nécessité une reprise de la chirurgie³⁶ essentiellement suite à une latéralisation (66,7%) ou une sténose canalaire (28,6%). Les gains auditifs sont aléatoires avec des dégradations des résultats audiolinguistiques à long terme dans toutes les études présentées.

La canaloplastie reste peu pratiquée en France pour des enfants atteints d'atrésie complète du CAE même lorsque le score de Jahrsdoerfer est bon⁸, en raison du taux élevé de complications, de l'aspect souvent inesthétique du néoconduit, et d'un gain auditif qui se détériore dans le temps. La canaloplastie d'élargissement d'un conduit partiellement sténosé ne présente pas les mêmes risques de complications, car les repères chirurgicaux sont plus facilement identifiables et il existe une peau de conduit auditif native. Cette chirurgie est parfois pratiquée soit pour des raisons fonctionnelles en présence de conditions anatomiques favorables, soit en raison de rétention épidermique ou de surinfections dans un conduit en sablier.

Un consentement éclairé de l'enfant et de sa famille est indispensable avant décision chirurgicale.

4.2 Choix chez l'enfant de 5 à 12 ans

4.2.1 En cas de forme unilatérale

Après essai prolongé d'un vibreur sur bandeau et recueil préalable des souhaits de l'enfant, on peut proposer :

- Un implant à ancrage osseux aimanté passif, transcutané (à peau fermée) *Alpha*[®] (Medtronic) et *Baha*[®] *Attract*
- Un implant à ancrage osseux passif percutané (de type *Baha*[®] *Connect* ou *Ponto*[™]),
- Un implant d'oreille moyenne VSB (MED-EL)
- Un implant à conduction osseuse aimanté actif (non pris en charge par la sécurité sociale) *Bonebridge*[™] nouvelle génération BCI602, MED-EL et *Osia*[®], *Cochlear*[™].

4.2.2 En cas de forme bilatérale

A partir de 5-6 ans et selon les résultats du scanner :

- Un implant *Baha*[®] *Connect* (*Cochlear*[™]), le *Ponto*[™] (*Oticon Medical*) sur pilier percutané, uni ou bilatéral.
- Un implant d'oreille moyenne VSB bilatéral (selon les conditions anatomiques au scanner)
- Un implant à conduction osseuse aimanté actif uni ou bilatéral (non pris en charge par la sécurité sociale) *Bonebridge*[®] nouvelle génération BCI602, MED-EL et *Osia*[®], *Cochlear*[™].

4.3 Choix chez l'adolescent et chez l'adulte

Le choix est identique aux 5-12 ans mais avec des options supplémentaires :

- L'implant *Bonebridge*[®] (MED-EL) ancienne génération (BCI601)

- L'implant *Carina*[®] (*Cochlear*[™]). Ce système est un implant d'oreille moyenne entièrement implantable conçu pour répondre aux besoins d'amplification acoustique chez les adultes présentant une perte auditive neurosensorielle ou mixte modérée à sévère³⁸. Contrairement aux aides auditives et autres implants auditifs, il ne comporte aucun appareil externe. Cet implant peut être utilisé s'il y a une perte auditive neurosensorielle ou une surdité mixte. Toute la technologie est dissimulée sous la peau, ce qui le rend totalement invisible (site du fabricant : <https://www.cochlear.com/fr/home>). Cette technologie n'est pour le moment pas adaptée à la population pédiatrique.

5 Reconstruction du pavillon et réhabilitation esthétique

L'enfant et l'adolescent peuvent souffrir de leur propre regard dans le miroir comme du regard des autres (moqueries...), contribuant ainsi à une possible perte de l'estime de soi. Le recours à une reconstruction chirurgicale est ainsi motivé selon les enfants par le désir d'avoir des oreilles davantage similaires/symétriques, d'éviter les moqueries, parfois par la nécessité de porter des lunettes ou le souhait de porter des boucles d'oreille. Le choix de la technique dépend de l'objectif du patient et de sa famille (âge souhaité, refus ou non de cicatrices ou d'un matériau autologue ou non), mais aussi des conditions anatomiques locales.

Dans tous les cas, il est fondamental d'accompagner et de soutenir l'enfant et les parents dans leur réflexion concernant leurs motivations et leurs attentes vis-à-vis de cette reconstruction chirurgicale. L'enfant ou l'adolescent est considéré comme un acteur important dans la prise de décision. Un ou plusieurs entretiens psychologiques contribueront à cet accompagnement. Un suivi psychologique est également nécessaire en post-opératoire afin notamment de s'assurer du plein investissement par l'enfant de son oreille nouvellement reconstruite.

Le bénéfice de la reconstruction d'oreille se traduit souvent par une restauration de la confiance en soi, une reprise des activités de loisirs et une reprise de la vie sociale⁸.

5.1 Reconstruction par cartilage costal

La reconstruction de l'oreille par greffe de cartilage costal est une procédure difficile qui nécessite classiquement deux interventions chirurgicales principales, avec éventuelles retouches. C'est la méthode utilisée depuis 60 ans : une maquette réalisée à partir de cartilage costal à la forme de l'oreille va être placée sous la peau dans la zone de la future oreille³⁹.

Lors de la procédure initiale, le chirurgien prélève et sculpte la maquette cartilagineuse. La peau native recouvre la nouvelle oreille en cartilage. Lors d'une seconde intervention chirurgicale, au minimum 6 mois plus tard, le sillon rétro auriculaire va être créé pour permettre une projection de la maquette et une visualisation de face de la nouvelle oreille.

Cette méthode de reconstruction de l'oreille a été décrite pour la première fois par *Tanzer et al.*, en 1959 et améliorée principalement par *Brent et al.*, *Weerda et al.*, *Firmin et al.*, et *Nagata et al.* Une longue courbe d'apprentissage est nécessaire pour obtenir de bons résultats avec cette technique. En outre, cette procédure présente des inconvénients inhérents à la structure du cartilage aplasique et de la peau en regard, et le résultat peut varier en fonction de la position initiale des résidus cartilagineux, de la ligne d'implantation des cheveux, d'anomalies maxillo-faciales associées. Des lambeaux locaux peuvent être nécessaires³⁹. La reconstruction par cartilage costal nécessite de disposer d'un greffon cartilagineux suffisant pour permettre la sculpture de la maquette tout en limitant le risque de déformation thoracique durant la croissance. Pour ces raisons, l'intervention est maintenant proposée en France à partir de l'âge de 9-10 ans, soit environ 30 kilogrammes¹⁰.

5.2 Reconstruction par Polyéthylène poreux

*Reinisch et al.*³⁹ ont développé depuis 30 ans une alternative à l'utilisation du cartilage costal par l'utilisation du polyéthylène poreux haute densité (Medpor® ou Supor®) qui possède comme propriété physique une excellente biocompatibilité.

Ce matériau est non résorbable et reste stable au cours des années. Il reste plus rigide, ce qui peut parfois gêner certains patients. Il est constitué de deux pièces modelées par le chirurgien (implants façonnables grâce à leurs propriétés thermoplastiques). Le dispositif est ensuite recouvert par un lambeau temporo-pariétal puis par des greffons cutanés. Cette procédure chirurgicale est plus longue mais se fait en un temps opératoire principal, avec retouches éventuelles, et peut se proposer dès l'âge de 3 à 5 ans. Elle évite le prélèvement costal mais plusieurs sites de prélèvements de greffe de peau sont nécessaires. L'oreille implantée ne grandit pas, elle est donc reconstruite en taille adulte dès le départ⁴⁰. Même avec une chirurgie précoce, il n'y a pas de « normalisation esthétique ».

Dans une étude sur 355 patients, l'équipe de *Zhao et al.* a obtenu d'excellents résultats dans 84.8% des cas avec peu de complications : contamination/infection (0,2%), exposition de l'implant (13,5%), patients non satisfaits malgré de bons résultats (1,5%)⁴¹. Une autre étude réalisée sur des enfants de 6 à 14 ans a donné d'excellents résultats avec des complications mineures : déhiscence de la plaie, hématome, révision (10.7%)⁴². Avec une conception d'implant améliorée et une couverture complète de l'implant à la fois avec le fascia temporopariétal et le fascia sous-galéal, l'équipe de *Reinsich et al* présente une étude se basant sur la reconstruction de 786

oreilles pendant 18 ans. Le taux d'exposition de l'implant chute à 7% avec un suivi de 12 ans. Les fractures d'implant ont diminué à moins de 3% et les risques d'infection à moins de 1%.

L'équipe de *Romo et al.* propose une stratégie combinée en associant la prothèse Medpor® et le dispositif *Baha*® afin d'associer l'esthétique à la réhabilitation de la fonction auditive. Les complications rapportées concernent le pilier percutané (13,6% de révisions pour excroissance cutanée et 9% d'extrusion de pilier)⁴².

La méthode de polyéthylène poreux permet ainsi une reconstruction plus précoce de l'oreille chez les enfants avec un minimum de temps chirurgicaux et d'inconfort. Bien que la courbe d'apprentissage soit théoriquement plus courte pour le chirurgien, elle nécessite une équipe très entraînée pour réduire le taux de complications post opératoire et savoir gérer ces complications³⁹. Actuellement en France, la motivation de l'enfant reste un critère majeur de l'indication chirurgicale et la reconstruction précoce avant 7/8 ans est moins souvent proposée.

5.3 L'épithèse de pavillon

Une option alternative envisagée à la chirurgie consiste en la pose d'une prothèse externe en silicone qui peut être attachée avec des adhésifs ou de la colle chez le patient jeune et fixée chez l'adulte par des implants à ancrage osseux ou des aimants. Chez l'enfant, des consultations seront réalisées précocement si une demande d'épithèse est faite. Les avantages semblent multiples : technique non invasive, bon résultat esthétique, prothèse amovible, pose indolore. L'inconvénient principal dans l'utilisation d'une épithèse se situe dans le choix du système de fixation (collé ou implants). La fixation collée doit être considérée comme une solution à court ou moyen terme. La mise en place reste fastidieuse et biquotidienne, la colle aura tendance à altérer prématurément le silicone. Celle-ci devra être nettoyée quotidiennement au dos de l'épithèse afin d'éviter les surépaisseurs et les risques de surinfection cutanée. L'épithèse collée est déconseillée chez le jeune enfant : traumatisme psychologique des arrachages et chutes, souffrance cutanée.

La prothèse externe fixée avec un implant est déconseillée en première intention en l'absence de chirurgie préalable car elle nécessite un geste chirurgical pouvant compromettre la réussite d'une reconstruction de l'oreille ultérieure par greffe de cartilage costal ou polyéthylène poreux⁸ (prévenir le patient et la famille). Les complications sur piliers de fixations (infections, extrusions) sont fréquentes chez l'enfant. Ce type de prothèse est utilisé surtout en rattrapage (multiples complications post reconstruction, brûlures cutanées, cancer et résections cutanées importantes) ou en cas de forte détresse psychologique chez le jeune enfant et seulement après une prise en charge psychologique investie.

6 Traitements complémentaires

La reconstruction du pavillon va parfois demander des ajustements. Par exemple, des cheveux ou poils des zones cutanées servant aux greffes peuvent se situer sur des zones visibles et inesthétiques et l'implantation anormalement basse des cheveux peut nécessiter une épilation laser préalable. Le laser n'est pas remboursé en France, et les experts recommandent, en cas de recours exceptionnels à la CPAM, de permettre le remboursement de l'épilation laser prescrite par les équipes des centres de référence ou de compétence maladies rares en pré et post-opératoire.

Une zone de la reconstruction de l'oreille peut bénéficier d'un ajustement chromique par tatouage pour permettre d'amplifier des reliefs (creux de la conque). Comme dans les reconstructions mammaires post cancer du sein, ces tatouages se font par des artistes entraînés et des pigments adaptés (<http://tatouage-3d-reconstruction-cancer-du-sein.fr>). Dans la prise en charge esthétique de l'oreille, ces méthodes ne sont pas remboursées par la sécurité sociale. Les experts recommandent, en cas de recours exceptionnels à la CPAM, de permettre le remboursement du tatouage prescrit par les équipes des centres de référence ou de compétence maladies rares en post opératoire.

Des injections de toxine botulique peuvent permettre de symétriser le sourire en cas d'hypoplasie du triangulaire de la lèvre inférieure ou d'hémi-parésie avec asymétrie de la mimique. Ce traitement efficace doit alors se renouveler tous les 4 à 6 mois et peut se réaliser sous anesthésie locale en consultation^{43,44}.

Une asymétrie du visage peut être améliorée par des injections de graisse (lipofilling). Ce complément peut se faire lors d'un des temps de reconstruction de l'oreille ou lors des temps de prise en charge maxillo-faciale⁴⁵.

7 Accompagnement des patients

7.1 Prises en charge et suivis scolaire et psychologique

Certains patients, surtout dans les formes bilatérales ou syndromiques, peuvent nécessiter un accompagnement scolaire et parfois une prise en charge multidisciplinaire avec la mise à disposition d'aides spécifiques (éducateur spécialisé ou tutorat, programme individualisé d'éducation, systèmes d'amplification)^{46,47}. Ils peuvent présenter des problèmes de comportement (12,5% à 37,5% selon les auteurs) et des déficits de l'attention à l'origine de redoublement et de situations d'échec scolaire^{46,47}.

Outre l'accompagnement des patients, il faut également proposer un accompagnement de la famille (soutien psychologique, réseau social de parents, associations). La prise en charge doit être personnalisée.

7.2 Éducation thérapeutique du patient

Pour les porteurs de piliers de *Baha®/Ponto™* ou d'épithèses, les familles doivent connaître les soins quotidiens et la conduite à tenir en cas de surinfection. Une ordonnance type doit être remise pour expliquer la gradation des soins en cas de granulome ou infection : soins locaux de type pommade antibiotique ou colorant, brosses à dents souples ou mini coton tiges pour nettoyer les piliers, lavage de cheveux fréquent, mise en place d'un cache spécifique en remplacement de l'appareil la nuit pour éviter tout recouvrement par la peau dans les cas où la peau serait lésée et affleurerait le pilier, antibiothérapie en cas de persistance sous soins locaux.

Après reconstruction du pavillon par cartilage ou polyéthylène poreux, ou mise en place d'un implant auditif quel qu'il soit, tout évènement inhabituel doit être signalé à l'équipe chirurgicale : traumatisme sur le néo pavillon, écoulement, rougeur cutanée. Une reprise chirurgicale peut être nécessaire et urgente avant l'apparition de complications pouvant aller jusqu'à la nécrose ou l'extrusion de matériel.

L'équipe chirurgicale doit pouvoir être contactée facilement (mail, téléphone) en cas d'évènement inhabituel pour toutes ces chirurgies hautement spécialisées.

7.3 Réseau de soins

- Chirurgien ORL et cervicofacial, chirurgien plasticien
- ORL audiophonologiste
- Chirurgien maxillofacial
- Audioprothésiste
- Orthophoniste
- Psychologue
- Prothésiste/ Epithésiste
- Pédiatre (chez l'enfant)
- Infirmière spécialisée
- Parfois psychomotricien et kinésithérapeute, notamment en cas d'handicap associé

Un plateau technique attaché aux services et spécialités citées ci-dessus avec un certain niveau d'équipement est nécessaire : unités de soins adaptées aux enfants, matériel d'évaluation orthophonique et audiométrique adulte/enfant, matériel d'électrophysiologie et de réglage d'implants. La prise en charge globale de l'enfant (rééducative, éducative et pédagogique avec soutien à la socialisation et à la scolarisation) peut nécessiter le recours à des services médico-sociaux coordonnés (CAMSP, SAFEP puis SSEFIS).

7.4 Réseau associatif

Les familles doivent être informées de l'existence d'associations de parents d'enfants atteints de la pathologie, d'associations concernant un syndrome avec aplasie majeure ainsi que de groupe de patients avec aplasie sur les réseaux sociaux. Il existe également les centres d'information sur la surdité. Ces groupes de soutien peuvent aider les enfants et leur famille à faire face à la différence, promouvoir la confiance, la résilience et une image de soi positive.

7.5 Recommandations médico-sociales

Prix et remboursement des audioprothèses (source : UNSAF – 2014) classique en contour et en conduction osseuse :

- Pour les appareils classiques en conduction aérienne, chez l'adulte de 20 ans et plus, l'Assurance Maladie rembourse 120 € par appareil, les complémentaires santé 350 € en moyenne, soit 470 € au total. Le remboursement est complet depuis 2021 grâce à la réforme 100% santé audiologie 2019-2021, chez l'adulte et l'enfant, que la surdité soit uni-ou bilatérale, pour une gamme étendue d'appareils (contour d'oreille, intra conduit, appareil à écouteur déporté) à garder au minimum 4 ans, avec un mois d'essai et 2 réglages par an (informations sur le site solidarites-sante.gouv.fr)
- Le coût moyen d'une audioprothèse en voie aérienne, toutes gammes confondues, est de 1535 €. Pour une prothèse en conduction osseuse, le coût allait jusqu'à 4200 €, comprenant l'appareil lui-même, la prestation initiale (analyse, adaptation de l'appareil et réglages) et le suivi prothétique étalé sur 5 ans en moyenne. Depuis novembre 2019, le remboursement des appareils en conduction osseuse *Baha*[®] (*Cochlear*[™]) et *Ponto*[™] (*Oticon Medical*) est complet et le renouvellement si nécessaire possible tous les 2 ans.

La mise en place d'une ALD est nécessaire le plus tôt possible en cas d'aplasie avec surdit  bilat rale. Si l'aplasie est unilat rale avec audition controlat rale normale, l'ALD sera mise en place surtout si un appareillage est d cid , ou pour aider la prise en charge des transports vers un centre de r f rence.

Dossier MDPH

Faire un dossier apr s de la Maison D partementale des Personnes Handicap es est utile si des am nagements particuliers, notamment scolaires, sont n cessaires (demande d'AESH, de micro HF).

De m me le dossier MDPH doit  tre fait pour les aplasies d'oreille s'int grant dans des syndromes poly-malformatifs dont la prise en charge engendre un surco t important pour les familles.

Une aide financi re peut alors  tre apport e par le biais de l'AEH (allocation enfant handicap ).

L'AEH ne sera pratiquement jamais accord e quand l'audition controlat rale   l'aplasie est normale ou m me si elle est anormale mais avec perte auditive controlat rale inf rieure   60 dB. Il faut alors bien mentionner les retentissements existants (sur le langage ou psychologiques) ou les pathologies associ es qui motivent la demande d'AEH.

Laser  pilatoire et tatouage m dical

Il n'y a pas de cotation sp cifique pour ces demandes. Les experts demandent aux commissions de recours des CPAM de permettre un remboursement des actes de laser  pilatoire et de tatouage m dical prescrits par les chirurgiens sp cialis s qui prennent en charge l'aplasie d'oreille dans les centres de r f rence ou comp tence maladies rares, afin de limiter le surco t qui incombe aux familles.

8 Annexe 1. Recherche documentaire et sélection des articles

Recherche documentaire : réalisation d'une revue des données disponibles sur les aplasies majeures d'oreille

Bases interrogées :

Bases généralistes :

- BDSP, Irdes, Refdoc
- Medline
- Embase
- Thèses.fr
- National Library for Public Health
- Google scholar searches
- Current contents, Sci search

Bases spécialisées :

- EURONHEED (European Network of Health Economics Evaluation Databases)
- Cochrane Library
- Prospero

Agences gouvernementales :

- France (HAS)

Sites en lien avec la pathologie :

- Association de patient
- Orphanet

Période de recherche :

Une période de publication après 2007 : les articles clés de l'avis des experts/groupe de travail antérieurs à cette date sont également intégrés

Langues retenues : Anglais – Français

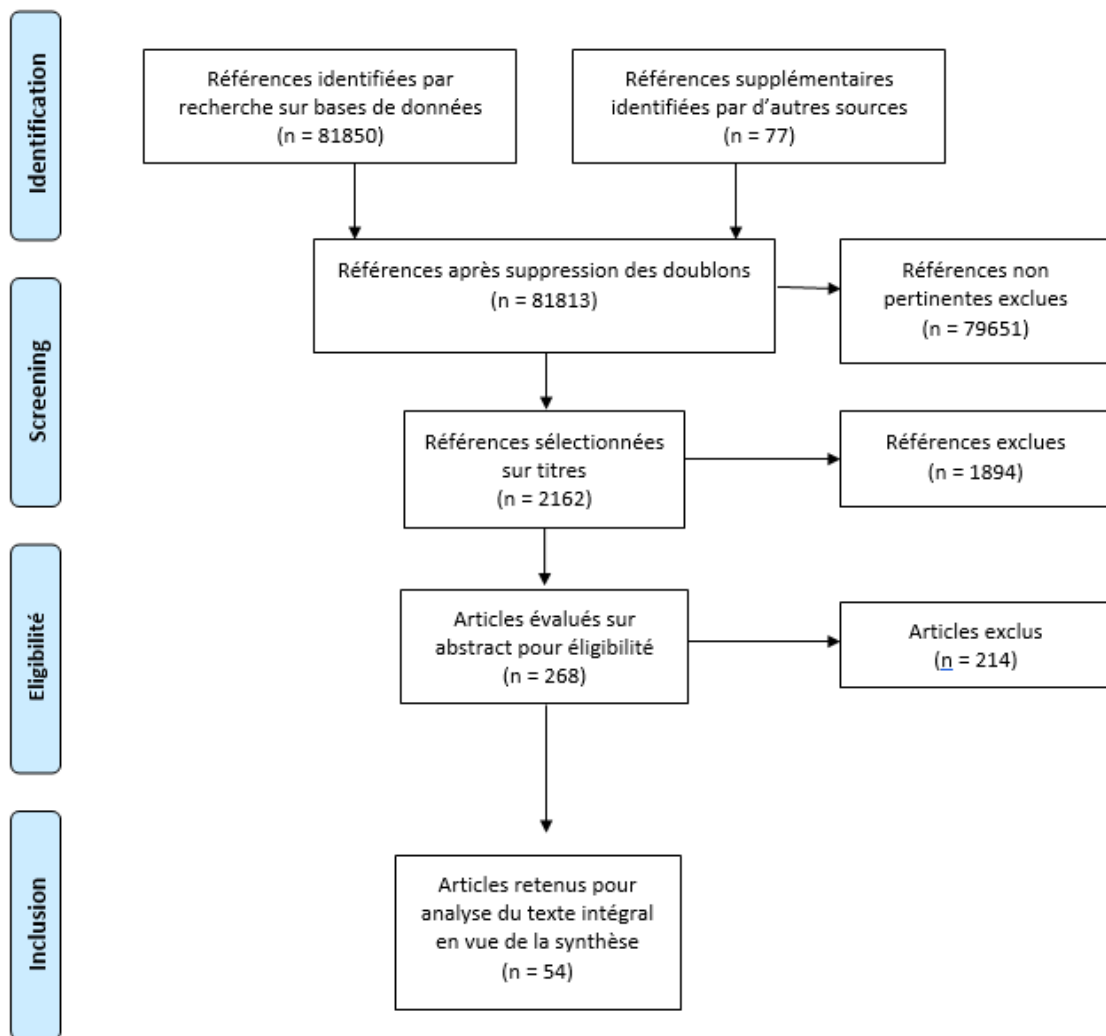
Méthode et mots clés utilisés :

Méthode PICO

Mot / expression clé	Déclinaisons	Traductions
Aplasia d'oreille	+/- anomalies associées	Ear atresia / aural atresia +/- associated anomalies
Prise en charge diagnostique	Diagnostic / Diagnostique / Dépistage	Diagnosis / Diagnostic / Screening / Detection / Assessment
	Recommandations	Guidelines
	Pratiques	Practices

Prise en charge thérapeutique	Prise en charge / Traitement, Examen / Test / Mesures Appareillage / implants Reconstruction du pavillon	Management / Treatment / delivery of Healthcare / Exam / Test / Process Adhear medel® / BAHA / PONTO / middle ear implant / bonebridge / carina Medpor / Nagata / ephthesis
Parcours de soins		Healthcare pathways / system / flow

Flow chart :



From: Moher D, Liberati A, Tetzlaff J, Altman DG, The PRISMA Group (2009). Preferred Reporting Items for Systematic Reviews and Meta-Analyses: The PRISMA Statement. PLoS Med 6(7): e1000097. doi:10.1371/journal.pmed1000097

For more information, visit www.prisma-statement.org.

Nombre de références retenues : 54 - 1 référence retirée au cours de la rédaction

Critères de sélection des articles

Revue des références bibliographiques : sélection des références récentes > année 2007, spécifiques des aplasies majeures d'oreille, de la prise en charge, du diagnostic, du suivi des patients avec aplasie majeure d'oreille, articles de synthèse qui peuvent remplacer plusieurs références.

Toutes les références bibliographiques clés/incontournables, guidelines ou autres documents existants de la littérature grise, documents non référencés (rapports de groupe de travail ALD, synthèse de rencontres...) cités par le groupe de travail ont été sélectionnés.

9 Annexe 2. Participants

Ce travail a été coordonné par le Pr Françoise Denoyelle, Centre de Référence Maladies Rares coordonnateur des Malformations ORL Rares (MALO), grâce au soutien et au financement de la Filière de Santé Maladies Rares des malformations de la tête, du cou et des dents (TETECOUC) et de la Direction Générale de l'Offre de Soins du Ministère en charge de la Santé.

Ont participé à l'élaboration du PNDS :

Rédacteurs

Pr Françoise Denoyelle, chirurgien ORL et cervico-facial, Centre de Référence Maladies Rares coordonnateur des Malformations ORL Rares (MALO), Hôpital Universitaire Necker-Enfants malades, Paris (75)

Dr Charlotte Célérier, chirurgien ORL et cervico-facial, Centre de Référence Maladies Rares coordonnateur des Malformations ORL Rares (MALO), Hôpital Universitaire Necker-Enfants malades, Paris (75)

Groupe de travail multidisciplinaire

ORL:

Dr Catherine Blanchet, chirurgien ORL et cervico-facial, Centre de Compétence Maladies Rares des Malformations ORL Rares (MALO) / Centre de Référence Maladies Rares coordonnateur des Maladies Sensorielles Génétiques (MAOLYA), CHU de Montpellier (34)

Chirurgie plastique :

Dr Michèle Bigorre Dudragne, chirurgien plasticien pédiatrique, Centre Expert des Fentes et malformations faciales (MAFACE), Polyclinique Saint Roch, Montpellier (34)

Chirurgie maxillo-faciale :

Dr Eva Galliani, chirurgien maxillo-facial, Centre de Référence Maladies Rares coordonnateur des Fentes et malformations faciales (MAFACE), Hôpital Universitaire Necker-Enfants malades, Paris (75)

Génétique clinique :

Dr Sandrine Marlin, généticien, Centre de Référence Maladies Rares coordonnateur des Surdités génétiques, Hôpital Universitaire Necker-Enfants malades, Paris (75)

Groupe de relecture

ORL :

Dr Hélène Broucqsaault, chirurgien ORL et cervico-facial, Centre de Compétence Maladies Rares des Malformations ORL Rares (MALO), CHU de Lille (59)

Dr Marie-Noëlle Calmels, chirurgien ORL et cervico-facial, Centre de Compétence Maladies Rares des Malformations ORL Rares (MALO), CHU de Toulouse (40)

Pr Benoit Godey, chirurgien ORL et cervico-facial, CHU de Rennes (35)

Dr Yannick Lerosey, chirurgien ORL et cervico-facial, Centre de Compétence Maladies Rares des Malformations ORL Rares (MALO), CHU de Rouen (76)

Pr Michel Mondain, chirurgien ORL et cervico-facial, Centre de Compétence Maladies Rares des Malformations ORL Rares (MALO), CHU de Montpellier (34)

Pr Stéphane Roman, chirurgien ORL et cervico-facial, Centre de Compétence Maladies Rares des Malformations ORL Rares (MALO), Assistance Publique des Hôpitaux de Marseille (13)

Chirurgie maxillo-faciale :

Pr Arnaud Picard, chirurgien maxillo-facial, Centre de Référence Maladies Rares coordonnateur des Fentes et malformations faciales (MAFACE), Hôpital Universitaire Necker-Enfants malades, Paris (75)

Pédiatrie :

Dr Séverine Galliot, pédiatre, Centre de Référence Maladies Rares coordonnateur des Malformations ORL Rares (MALO), Hôpital Universitaire Necker-Enfants malades ; Centre de Santé Access Santé, Paris (75)

Psychologie :

Mme Caroline Rebichon, Centre de Référence Maladies Rares coordonnateur des Malformations ORL Rares (MALO), Hôpital Universitaire Necker-Enfants malades, Paris (75)

Patients ou leur entourage :

Mme Audrey Quesnel, parent d'un enfant porteur d'une aplasie majeure d'oreille, Lille (59)

Gestion des intérêts déclarés

Tous les participants à l'élaboration du PNDS sur les aplasies majeures d'oreille ont rempli une déclaration d'intérêt disponible sur le site internet de la Filière TETECOUCOU (<https://www.tete-cou.fr>).

Les déclarations d'intérêt ont été analysées et prises en compte, en vue d'éviter les conflits d'intérêts, conformément au guide HAS « Guide des déclarations d'intérêts et de gestion des conflits d'intérêts » (HAS, 2010).

Modalités de concertation du groupe de travail multidisciplinaire

Date	Type de réunion	Objectif
Novembre 2017	Réunion en présentiel	Cadrage
Décembre 2017	Echanges par mails	Constitution du groupe de travail multidisciplinaire Définition du plan du PNDS
Janvier-Février 2018	Echanges par mails	Avis des membres du groupe de travail sur le plan et les références bibliographiques clés
Février-Mars 2018		Revue systématique de la littérature
Mars-juin 2018	Echanges par mails	Sélection et validation de la littérature
Juin-août 2018	Echanges par mails	Elaboration de la première version de l'argumentaire
Août-octobre 2018	Echanges par mails Réunion téléphonique	Corrections de la première version de l'argumentaire
Octobre 2018 - Février 2019	Echanges par mails	Elaboration de la seconde version de l'argumentaire
Mars-mai 2019	Echanges par mails Réunions téléphoniques	Corrections de la seconde version de l'argumentaire
Juin-juillet 2019	Echanges par mails	Elaboration de la troisième version de l'argumentaire
Juillet 2019	Echanges par mails	Corrections de la troisième version de l'argumentaire
Août 2019	Echanges par mails	Elaboration de la quatrième version de l'argumentaire
Août 2019	Echanges par mails	Corrections de la quatrième version de l'argumentaire
Septembre 2019	Echanges par mails	Envoi de l'argumentaire au groupe de travail
Septembre-Novembre 2019	Echanges par mails	Corrections de l'argumentaire par les membres du groupe de travail
Décembre 2019	Echanges par mails	Elaboration de la cinquième version de l'argumentaire Elaboration des premières versions du texte du PNDS et de la synthèse destinée au médecin traitant
Janvier 2020	Echanges par mails	Corrections de la première version de la synthèse destinée au médecin traitant
Janvier-juin 2020	Echanges par mails	Corrections de la cinquième version de l'argumentaire
Juillet-août 2020	Echanges par mails	Elaboration de la sixième version de l'argumentaire, des secondes versions du texte du PNDS et de la synthèse destinée au médecin traitant
Septembre 2020-Avril 2021	Echanges par mails	Corrections de la sixième version de l'argumentaire, des secondes versions du texte du PNDS et de la synthèse destinée au médecin traitant

Avril 2021	Echanges par mails	Elaboration de la septième version de l'argumentaire, des troisièmes versions du texte du PNDS et de la synthèse destinée au médecin traitant
Avril 2021	Echanges par mails	Constitution du groupe de relecture
Avril 2021	Echanges par mails	Envoi de l'argumentaire, du texte du PNDS et de la synthèse destinée au médecin traitant au groupe de relecture
Avril-Juillet 2021	Echanges par mails	Corrections de l'argumentaire, du texte du PNDS et de la synthèse destinée au médecin traitant par le groupe de relecture
Juillet 2021		Elaboration des versions finales de l'argumentaire, du texte du PNDS et de la synthèse destinée au médecin traitant

10 Annexe 3. Liste des centres de référence et compétence des malformations ORL rares (MALO)

Centre de Référence Maladies Rares – site coordonnateur

APHP – Hôpital Universitaire Necker-Enfants malades – Service d'ORL et Chirurgie Cervico-Faciale – 149 Rue de Sèvres – 75015 Paris
Responsable : Pr Françoise Denoyelle
Tél : 01 71 39 67 85
E-mail : fanny.rollin@aphp.fr

Centre de Référence Maladies Rares – site constitutif

APHP - Hôpital Robert Debré – Service d'ORL et Chirurgie Cervico-Faciale Pédiatrique – 48 Boulevard Sérurier – 75019 Paris
Responsable : Pr Thierry Van Den Abbee
Tél : 01 40 03 24 49
E-mail : christine.beslier@aphp.fr

Centres de compétence Maladies Rares

□ CHU de Brest – Hôpital Morvan – Service d'Oto-Rhino-Laryngologie et de Chirurgie de la Face et du Cou – 5 Avenue Foch – 29609 Brest Cedex
Responsable : Pr Rémi Marianowski
Tél : 02 98 22 25 51
E-mail : orl@chu-brest.fr

□ CHU de Clermont-Ferrand – Hôpital Gabriel Montpied – Service d'ORL et Chirurgie Cervico-Faciale – 58 rue Montalembert – 63000 Clermont-Ferrand
Responsable : Pr Thierry Mom
Tél : 04 73 15 12 40
E-mail : reseau-malo@chu-clermontferrand.fr

□ CHRU de Lille – Hôpital Jeanne de Flandre – Service d'ORL et Chirurgie Cervico-Faciale Pédiatrique – Avenue Eugène Avinée – 59037 Lille Cedex
Responsable : Pr Pierre Fayoux
Tél : 03 20 44 47 10
E-mail : annelise.outteryck@chru-lille.fr

□ CHU de Limoges – Hôpital de la Mère et de l'Enfant – Service d'ORL et Chirurgie Cervico-Faciale – 8 Avenue Dominique Larrey – 87042 Limoges Cedex (prise en charge enfants)
Hôpital Dupuytren – Service d'ORL et chirurgie Cervico-Faciale – 2 Avenue Martin Luther King – 87042 Limoges Cedex (prise en charge adultes)
Responsable : Dr Justine Lerat
Tél : 05 55 05 87 81 ou 05 55 05 66 59
E-mail : secretariat.orl@chu-limoges.fr

□ Hospices Civils de Lyon – Hôpital Femme-Mère-Enfant – Service d'ORL, Chirurgie Cervico-Faciale Pédiatrique – 59 Boulevard Pinel – 69677 Bron (prise en charge enfants)
Hospices Civils de Lyon – Hôpital Edouard Herriot – Service d'ORL, Chirurgie Cervico-Faciale et d'Audiophonologie – 5 place d'Arsonval – 69437 Lyon (prise en charge adultes)

Responsable : Pr Eric Truy
Tél : 04 27 85 55 06
E-mail : anne.sanchez@chu-lyon.fr

□ Assistance Publique des Hôpitaux de Marseille – Hôpital de la Timone Enfants – Service d'ORL et Chirurgie Cervico-Faciale Pédiatrique – 264 Rue Saint-Pierre – 13385 Marseille
Responsable : Pr Richard Nicollas
Tél : 04 91 38 67 09 ou 04 91 38 60 81
E-mail : orlpediatrique-timone@ap-hm.fr

□ CHU de Montpellier – Hôpital Gui de Chauliac – Service d'ORL et chirurgie cervico-faciale, chirurgie maxillo-faciale et stomatologie – Unité d'ORL et audiologie pédiatrique – 80 Avenue Augustin Fliche – 34000 Montpellier
Responsable : Pr Michel Mondain
Tél : 04 67 33 68 04
E-mail : orlb@chu-montpellier.fr

□ CHRU de Nancy – Hôpitaux de Brabois – Hôpital d'Enfants – Service d'ORL Pédiatrique – 8 rue de Morvan – 54500 Vandoeuvre-lès-Nancy
Responsable : Dr Laurent Coffinet
Tél : 03 83 15 46 72
E-mail : j.milan@chru-nancy.fr

□ CHU de Nantes – Hôtel Dieu – Service d'ORL et chirurgie cervico-faciale – 1 Place Alexis Ricordeau – 44000 Nantes
Responsable : Dr Julie Boyer
Tél : 02 40 08 34 75
E-mail : bp-secretariat-ort@chu-nantes.fr

□ CHU de la Guadeloupe – Centre Hospitalier des Abymes – Service d'ORL et chirurgie cervico-maxillo-faciale et explorations neuro-sensorielles ORL – Route de Chauvel – 97139 Les Abymes
Responsable : Pr Suzy Duflo
Tél : 05 90 89 11 42 ou 05 90 89 14 60
E-mail : secretariat.ort@chu-guadeloupe.fr

□ CHU de Rouen – Hôpital Charles Nicolle – Service d'ORL, chirurgie cervico-faciale et audiophonologie – 1 rue de Germont – 76031 Rouen
Responsable : Pr Jean-Paul Marie
Tél : 02 32 88 82 01 (secrétariat enfants) ou 02 32 88 66 12 (secrétariat adultes)
E-mail : secretariat.ort.pediatrie@chu-rouen.fr

□ Hôpitaux Universitaires de Strasbourg – Hôpital de Hautepierre – Service de Chirurgie ORL et cervico-faciale – 1 Avenue Molière – 67200 Strasbourg
Responsable : Pr Christian Debry
Tél : 03 88 12 76 44
E-mail : marilyne.keith@chru-strasbourg.fr

11 Références bibliographiques

1. Luquetti DV, Heike CL, Hing AV, Cunningham ML, Cox TC. Microtia: epidemiology and genetics. *Am J Med Genet A*. 2012;158A(1):124-139. doi:10.1002/ajmg.a.34352
2. Klockars T, Rautio J. Embryology and epidemiology of microtia. *Facial Plast Surg*. 2009;25(3):145-148. doi:10.1055/s-0029-1239444
3. Billings KR, Qureshi H, Gouveia C, Ittner C, Hoff SR. Management of hearing loss and the normal ear in cases of unilateral Microtia with aural atresia. *Laryngoscope*. 2016;126(6):1470-1474. doi:10.1002/lary.25530
4. JW VJ and L. Inner ear anomalies in congenital aural atresia. - PubMed - NCBI. Accessed December 17, 2018. <https://www.ncbi.nlm.nih.gov/pubmed/21113986>
5. Zim S, Lee J, Rubinstein B, Senders C. Prevalence of Renal and Cervical Vertebral Anomalies in Patients With Isolated Microtia and/or Aural Atresia. *Cleft Palate Craniofac J*. 2017;54(6):664-667. doi:10.1597/16-115
6. Denoyelle F. Pathologie congénitale de l'oreille externe. *EMC - Oto-rhino-laryngologie*. 2007;2(3):1-12. doi:10.1016/S0246-0351(07)39234-9
7. Meurman Y. Congenital microtia and meatal atresia; observations and aspects of treatment. *AMA Arch Otolaryngol*. 1957;66(4):443-463. doi:10.1001/archotol.1957.03830280073008
8. Henderson R. UK Care Standards for the Management of Patients with Microtia and Atresia. Published online March 2015.
9. Verhagen CVM, Hol MKS, Coppens-Schellekens W, Snik AFM, Cremers CWRJ. The Baha Softband. A new treatment for young children with bilateral congenital aural atresia. *Int J Pediatr Otorhinolaryngol*. 2008;72(10):1455-1459. doi:10.1016/j.ijporl.2008.06.009
10. Bly RA, Bhrary AD, Murakami CS, Sie KCY. Microtia Reconstruction. *Facial Plast Surg Clin North Am*. 2016;24(4):577-591. doi:10.1016/j.fsc.2016.06.011
11. Halle TR, Todd NW, Soares BP. Mandibular condylar hypoplasia in children with isolated unilateral congenital aural atresia. *Laryngoscope*. 2018;128(5):1191-1195. doi:10.1002/lary.26732
12. Ukatu CC, Desai NK, Todd NW. Site for bone-anchored hearing system for children younger than 5 years. *Otolaryngol Head Neck Surg*. 2015;152(2):348-352. doi:10.1177/0194599814562753
13. Leinung M, Zaretsky E, Lange BP, Hoffmann V, Stöver T, Hey C. Vibrant Soundbridge® in preschool children with unilateral aural atresia: acceptance and benefit. *Eur Arch Otorhinolaryngol*. 2017;274(1):159-165. doi:10.1007/s00405-016-4265-1
14. Mazeed AS, Saied S, Abulezz T, Youssef G, Bulstrode NW. Recommendations for the Development and Reform of Microtia and Atresia Services. *J Craniofac Surg*. 2019;30(4):1135-1139. doi:10.1097/SCS.00000000000005209
15. Denoyelle F, Siegert R. Implantable Hearing Aids in Children with External Ear Canal Atresia. In: ; 2014.
16. Hol MKS, Nelissen RC, Agterberg MJH, Cremers CWRJ, Snik AFM. Comparison between a new implantable transcutaneous bone conductor and percutaneous bone-conduction hearing implant. *Otol Neurotol*. 2013;34(6):1071-1075. doi:10.1097/MAO.0b013e3182868608
17. Shin J-W, Kim SH, Choi JY, et al. Surgical and Audiologic Comparison Between Sophono and Bone-Anchored Hearing Aids Implantation. *Clin Exp Otorhinolaryngol*. 2016;9(1):21-26. doi:10.21053/ceo.2016.9.1.21

18. Kurz A, Flynn M, Caversaccio M, Kompis M. Speech understanding with a new implant technology: a comparative study with a new nonskin penetrating Baha system. *Biomed Res Int*. 2014;2014:416205. doi:10.1155/2014/416205
19. McDermott A-L, Williams J, Kuo M, Reid A, Proops D. The birmingham pediatric bone-anchored hearing aid program: a 15-year experience. *Otol Neurotol*. 2009;30(2):178-183. doi:10.1097/MAO.0b013e31818b6271
20. Zawawi F, Kabbach G, Lallemand M, Daniel SJ. Bone-anchored hearing aid: why do some patients refuse it? *Int J Pediatr Otorhinolaryngol*. 2014;78(2):232-234. doi:10.1016/j.ijporl.2013.11.010
21. Nelissen RC, Agterberg MJH, Hol MKS, Snik AFM. Three-year experience with the Sophono in children with congenital conductive unilateral hearing loss: tolerability, audiometry, and sound localization compared to a bone-anchored hearing aid. *Eur Arch Otorhinolaryngol*. 2016;273(10):3149-3156. doi:10.1007/s00405-016-3908-6
22. Liu CC, Chadha NK, Bance M, Hong P. The current practice trends in pediatric bone-anchored hearing aids in Canada: a national clinical and surgical practice survey. *J Otolaryngol Head Neck Surg*. 2013;42:43. doi:10.1186/1916-0216-42-43
23. Davids T, Gordon KA, Clutton D, Papsin BC. Bone-anchored hearing aids in infants and children younger than 5 years. *Arch Otolaryngol Head Neck Surg*. 2007;133(1):51-55. doi:10.1001/archotol.133.1.51
24. Siegert R, Kanderske J. A new semi-implantable transcutaneous bone conduction device: clinical, surgical, and audiologic outcomes in patients with congenital ear canal atresia. *Otol Neurotol*. 2013;34(5):927-934. doi:10.1097/MAO.0b013e31828682e5
25. Denoyelle F, Coudert C, Thierry B, et al. Hearing rehabilitation with the closed skin bone-anchored implant Sophono Alpha1: results of a prospective study in 15 children with ear atresia. *Int J Pediatr Otorhinolaryngol*. 2015;79(3):382-387. doi:10.1016/j.ijporl.2014.12.032
26. Bravo-Torres S, Der-Mussa C, Fuentes-López E. Active transcutaneous bone conduction implant: audiological results in paediatric patients with bilateral microtia associated with external auditory canal atresia. *Int J Audiol*. 2018;57(1):53-60. doi:10.1080/14992027.2017.1370137
27. Roman S, Denoyelle F, Farinetti A, Garabedian E-N, Triglia J-M. Middle ear implant in conductive and mixed congenital hearing loss in children. *Int J Pediatr Otorhinolaryngol*. 2012;76(12):1775-1778. doi:10.1016/j.ijporl.2012.08.022
28. Lo JFW, Tsang WSS, Yu JYK, Ho OYM, Ku PKM, Tong MCF. Contemporary hearing rehabilitation options in patients with aural atresia. *Biomed Res Int*. 2014;2014:761579. doi:10.1155/2014/761579
29. Wang D, Han D, Zhao S, Ren R, Dong J. Preoperative assessment of stapes implantations of the vibrant SoundBridge for congenital aural atresia patients. *Acta Otolaryngol*. 2017;137(9):935-939. doi:10.1080/00016489.2017.1322713
30. Célérier C, Thierry B, Coudert C, et al. Results of VSB implantation at the short process of the incus in children with ear atresia. *Int J Pediatr Otorhinolaryngol*. 2017;93:83-87. doi:10.1016/j.ijporl.2016.12.038
31. Dumon T, Gratacap B, Firmin F, et al. Vibrant Soundbridge middle ear implant in mixed hearing loss. Indications, techniques, results. *Rev Laryngol Otol Rhinol (Bord)*. 2009;130(2):75-81.
32. Frenzel H, Sprinzi G, Streitberger C, et al. The Vibrant Soundbridge in Children and Adolescents: Preliminary European Multicenter Results. *Otol Neurotol*. 2015;36(7):1216-1222. doi:10.1097/MAO.0000000000000796
33. Ernst A, Todt I, Wagner J. Safety and effectiveness of the Vibrant Soundbridge in treating conductive and mixed hearing loss: A systematic review. *Laryngoscope*. 2016;126(6):1451-1457. doi:10.1002/lary.25670

34. Cremers CWRJ, O'Connor AF, Helms J, et al. International consensus on Vibrant Soundbridge® implantation in children and adolescents. *Int J Pediatr Otorhinolaryngol.* 2010;74(11):1267-1269. doi:10.1016/j.ijporl.2010.07.028
35. Wang D, Zhao S, Zhang Q, Li Y, Ma X, Ren R. Vibrant SoundBridge combined with auricle reconstruction for bilateral congenital aural atresia. *Int J Pediatr Otorhinolaryngol.* 2016;86:240-245. doi:10.1016/j.ijporl.2016.05.006
36. Ahn J, Baek SY, Kim K, Cho Y-S. Predictive Factors for Hearing Outcomes After Canaloplasty in Patients With Congenital Aural Atresia. *Otol Neurotol.* 2017;38(8):1140-1144. doi:10.1097/MAO.0000000000001504
37. Li C, Dai P, Yang L, Zhang T. A meta-analysis of the long-term hearing outcomes and complications associated with atresioplasty. *Int J Pediatr Otorhinolaryngol.* 2015;79(6):793-797. doi:10.1016/j.ijporl.2015.03.032
38. Bruschini L, Berrettini S, Forli F, Murri A, Cuda D. The Carina® middle ear implant: surgical and functional outcomes. *Eur Arch Otorhinolaryngol.* 2016;273(11):3631-3640. doi:10.1007/s00405-016-3998-1
39. Reinisch J, Lewin S. Ear Reconstruction Using a Porous Polyethylene Framework and Temporoparietal Fascia Flap. *Facial plast Surg.* 2009;25(03):181-189. doi:10.1055/s-0029-1239448
40. Tahiri Y, Reinisch J. Porous Polyethylene Ear Reconstruction. *Clin Plast Surg.* 2019;46(2):223-230. doi:10.1016/j.cps.2018.11.006
41. Zhao Y, Wang Y, Zhuang H, et al. Clinical evaluation of three total ear reconstruction methods. *J Plast Reconstr Aesthet Surg.* 2009;62(12):1550-1554. doi:10.1016/j.bjps.2008.07.009
42. Romo T, Morris LGT, Reitzen SD, Ghossaini SN, Wazen JJ, Kohan D. Reconstruction of congenital microtia-atresia: outcomes with the Medpor/bone-anchored hearing aid-approach. *Ann Plast Surg.* 2009;62(4):384-389. doi:10.1097/SAP.0b013e31819fae51
43. Butler DP, Leckenby JI, Miranda BH, Grobbelaar AO. Botulinum Toxin Therapy versus Anterior Belly of Digastric Transfer in the Management of Marginal Mandibular Branch of the Facial Nerve Palsy: A Patient Satisfaction Survey. *Arch Plast Surg.* 2015;42(6):735-740. doi:10.5999/aps.2015.42.6.735
44. Chen C-K, Tang Y-B. Myectomy and botulinum toxin for paralysis of the marginal mandibular branch of the facial nerve: a series of 76 cases. *Plast Reconstr Surg.* 2007;120(7):1859-1864. doi:10.1097/01.prs.0000287136.22709.77
45. Krastev TK, Beugels J, Hommes J, Piatkowski A, Mathijssen I, van der Hulst R. Efficacy and Safety of Autologous Fat Transfer in Facial Reconstructive Surgery. *JAMA Facial Plast Surg.* 2018;20(5):351-360. doi:10.1001/jamafacial.2018.0102
46. Kesser BW, Krook K, Gray LC. Impact of unilateral conductive hearing loss due to aural atresia on academic performance in children. *Laryngoscope.* 2013;123(9):2270-2275. doi:10.1002/lary.24055
47. Jensen DR, Grames LM, Lieu JEC. Effects of aural atresia on speech development and learning: retrospective analysis from a multidisciplinary craniofacial clinic. *JAMA Otolaryngol Head Neck Surg.* 2013;139(8):797-802. doi:10.1001/jamaoto.2013.3859