Protocole National de Diagnostic et de Soins

PNDS 2021

Kératocône

Texte du PNDS

Ce PNDS a été dirigé par les Professeurs Pierre FOURNIE et David TOUBOUL

Centre de Référence National Kératocône

Sous l'égide et avec le partenariat de
La Filière de santé des maladies rares sensorielles SENSGENE

SENSGENE Maladies Rares Sensorielles | FILIÈRE DE SANTÉ MALADIES RARES

filières de santé maladies rares

Centre de Référence National du KERATOCONE

Sommaire

LISTE DES ABRÉVIATIONS 3

SYNTHÈSE À DESTINATION DU MÉDECIN TRAITANT 4

1 INTRODUCTION 6

1.1 DEFINITION 6

1.2 ÉPIDEMIOLOGIE – FACTEURS DE RISQUE 6

1.2.1 Prévalence 6

1.2.2 Facteurs de risque 6

1.1.1.1 Génétiques 6

1.2.2.1 Environnementaux 7

1.2.2.2 Maladies associées 7

2 OBJECTIFS DU PROTOCOLE NATIONAL DE DIAGNOSTIC ET DE SOINS 8

2.1 OBJECTIFS 8

2.2 METHODE DE TRAVAIL 9

3 DIAGNOSTIC ET ÉVALUATION INITIALE 10

3.1 OBJECTIFS 10

3.2 PROFESSIONNELS IMPLIQUES 10

3.3 CIRCONSTANCES DE DEPISTAGE 10

3.3.1 En cas de symptômes évocateurs 10

3.3.2 Dépistage familial 11

3.3.3 Avant chirurgie réfractive 11

3.4 MOYENS DE DEPISTAGE ET DIAGNOSTIC 11

3.4.1 Examen clinique 11

3.4.2 Diagnostic topographique (17-21) 12

3.4.2.1 Principes de la topographie cornéenne 12

3.4.2.2 Kératométrie 13

3.4.2.3 Pachymétrie 14

3.4.2.4 Cartes d'élévation 15

3.4.3 Biomécanique cornéenne 16

3.4.4 Aberrométrie 17

3.4.5 OCT de Segment Antérieur Haute Résolution (AS-OCT HR) 18

3.4.6 Intelligence artificielle 18

3.5 ÉVALUATION DE LA SEVERITE ET DU PRONOSTIC : CLASSIFICATIONS DU KC 19

3.5.1 Classification d'Amsler-Krumeich (AK) 19

3.5.2 ABCD Grading Sytem 20

3.5.3 Classification « histologique » de Sandali 21

3.5.4 Classification RETICS 21

3.5.5 Vers une classification « idéale » 22

3.6 ÉVOLUTIVITE 23

3.6.1 Diagnostiquer l'évolutivité 23

3.7 ANNONCE DU DIAGNOSTIC ET INFORMATION 25

4 PRISE EN CHARGE THÉRAPEUTIQUE DU KÉRATOCÔNE 26

4.1 OBJECTIFS 26

4.2 PROFESSIONNELS IMPLIQUES 26

4.3 PRISE EN CHARGE THERAPEUTIQUE 26

4.4 STOPPER LA PROGRESSION 27

4.4.1 Cross-linking du collagène cornéen (CXL) 27

4.4.1.1 Principe 27

4.4.1.2 Effets structuraux 27

4.4.1.3 Protocoles actuels 28
4.4.1.4 Indications 29
4.4.1.5 Contre-indications 29
4.4.1.6 Complications 30
4.4.1.7 Perspectives 30
4.5 REHABILITATION VISUELLE 31
4.5.1 Correction optique classique (verres correcteurs) 32
4.5.2 Contactologie 32
4.5.2.1 Lentilles souples 32
4.5.2.2 Lentilles Rigides Perméables au Gaz (LRPG) cornéennes 32
4.5.2.3 Géométrie de la lentille 33
4.5.2.3.1 Principes d'adaptation (49) 33
4.5.2.3.2 Complications 36
4.5.2.3.3 Suivi 37
4.5.2.4 LRPG cornéo-sclérales (50) 37
4.5.2.5 Lentilles sclérales (51) 38
4.5.2.5.1 Principes d'adaptation 38
4.5.2.5.2 Manipulation 40
4.5.2.6 Lentilles hybrides (52) 41
4.5.2.7 Piggy-Back 42
4.5.2.8 Facteurs prédictifs de succès d'adaptation (vision et tolérance) 42
4.5.2.9 Contre-indications 42
4.5.3 Anneaux Intra-Cornéens (AIC) 43
4.5.3.1 Mécanisme d'action 43
4.5.3.2 Procédure chirurgicale 43
4.5.3.3 Choix du schéma d'implantation 44
4.5.3.4 Complications (57) 45
4.5.4 Laser excimer et Kératocône 46
4.5.4.1 PKT et KC 47
4.5.4.2 PKT associée au Corneal Collagen Cross-linking (CXL) 47
4.5.4.3 Triple procédure : Anneaux intra-cornéens, laser excimer et CXL 47
4.5.4.4 Complications du laser excimer 48
4.5.5 Implantation phaque 48
4.5.6 Chirurgie de la cataracte 49
4.5.7 Kératoplasties (KP) 50
4.5.7.1 Procédures chirurgicales 51
4.5.7.2 Complications 53
4.5.7.3 Suivi post-opératoire 54
4.5.7.4 KT vs KLAP 55
4.5.7.4.1 Avantages de la KLAP sur la KT 55
4.5.7.4.2 Inconvénients de la KLAP sur la KT 56
4.5.8 Perspectives 56
4.5.8.1 Greffe de couche de Bowman 56
4.6 ASSOCIATION DE PATIENTS 56
5 SUIVI CLINIQUE ET PARACLINIQUE 57
5.1 OBJECTIFS 57
5.2 PROFESSIONNELS IMPLIQUES 57
5.3 MODALITES 57
5.4 ORGANIGRAMMES DE PRISE EN CHARGE 60
5.5 ÉDUCATION THERAPEUTIQUE ET MODIFICATION DU MODE DE VIE 61
5.5.1 Éducation thérapeutique 61
ANNEXE 1. LISTE DES PARTICIPANTS 62
ANNEXE 2. COORDONNÉES DU(DES) CENTRE(S) DE RÉFÉRENCE, DE COMPÉTENCE ET DE(S) L'ASSOCIATION(S) DE PATIENTS 63
ANNEXE 3. ARBRE DÉCISIONNEL EN VUE DU DIAGNOSTIC 66
RÉFÉRENCES BIBLIOGRAPHIQUES 69

Liste des abréviations

- AIC : Anneau intra cornéen
- AK : Amsler-Krumeich
- AMM : Autorisation de mise sur le marché
- AS-OCT : OCT de Segment antérieur
- AUC : Aire sous la courbe ROC
- AV : Acuité visuelle
- BAK : Benzalkonium
- BAV : Baisse d'acuité visuelle
- BFS : Best fit sphere
- BFTA : Best fit toric aspheric
- BFTE : Best fit toric ellipsoid
- BOZR : Back optic zone radius
- CXL : Corneal Collagène Cross-Linking
- ETP : Education Thérapeutique Patient
- FFKC : Forme Fruste de Kératocône
- HOA : High Order Aberration
- HR : Haute résolution
- IA : Intelligence artificielle
- KC : Kératocône
- KCS : Kératocône suspect
- KLAP : Kératoplastie lamellaire antérieure profonde
- KP : Kératoplastie
- KT : Kératoplastie transfixiante
- LASIK : Laser in situ keratomileusis
- LR : Lentille rigide
- LRPG : Lentille rigide perméable au gaz
- LSH : Lentille souple Hydrophile
- MAVAC : Meilleure acuité visuelle corrigée
- MEC : Matrice extracellulaire
- MMP Métalloprotéinases
- O2 : Dioxygène
- OCT : Optical coherence tomography
- PIO : Pression intraoculaire
- PKR : Photokératectomie réfractive
- PKT : Photokératectomie Thérapeutique
- PMMA : Polyméthyl méthacrylate
- PNDS : Protocole national de diagnostic et de soins
- ROS : Espèces réactives de l'Oxygène
- Se : Sensibilité
- Sp : Spécificité
- T21 : Trisomie 21
- TE : Transépithélial
- UV : Ultra-violet
- VSCL : Verre scléral

Synthèse à destination du médecin traitant

Le Kératocône (KC) est une maladie dégénérative de la cornée d'origine multifactorielle. L'affection est relativement rare dans son expression symptomatique mais il existe un continuum de formes dites infra cliniques relativement fréquentes. Le début de la maladie se situe dans la grande enfance et l'adolescence. Il existe des formes plus tardives. L'évolution est souvent bilatérale mais asymétrique, pouvant ainsi retarder le dépistage. Il existe un substratum génétique expliquant un confinement familial dans près de 20% des cas. La transmission n'est pas Mendélienne mais relève plutôt de l'épigénétique. Il faut donc dépister les cas intra familiaux collatéraux en recherchant les facteurs de risque de progression et les symptômes évocateurs chez les apparentés au premier degré. Comme la cornée se déforme progressivement, la vision se dégrade progressivement. En effet, cette déformation correspond à une déformation asymétrique de la cornée induisant des aberrations optiques, souvent de forte amplitude et insensibles aux corrections par verre de lunettes. La cornée poursuit progressivement un amincissement localisé qui peut aboutir à une opacification de la cornée aux stades les plus tardifs. L'apparition d'une myopie, d'un astigmatisme, à fortiori accompagné d'une asymétrie entre les deux yeux et d'une baisse de la meilleure acuité visuelle corrigée doit faire suspecter le kératocône. Outre la prédisposition génétique, certains facteurs environnementaux sont incriminés pour expliquer le déclenchement et l'aggravation de la maladie. Le facteur le plus remarquable est la répétition de microtraumatismes au niveau de la cornée, soit par des frottements agressifs, soit par des phases de compression oculaire nocturne. La micro-inflammation de la surface oculaire reliée à l'allergie oculaire, l'atopie, la sécheresse oculaire, la blépharite chronique sont des facteurs de risque en lien à la fois avec les frottements oculaires et avec la déformabilité des lamelles de collagène soumises à la micro-inflammation.

La prise en charge thérapeutique repose sur trois points principaux :

1- La prévention reliée au dépistage et à l'éducation thérapeutique, en particulier comportementale.

2 - La stabilisation de la maladie qui repose sur l'éviction des facteurs aggravants et la photo réticulation du collagène cornéen (collagen corneal cross linking ou CXL).

3 - L'amélioration de la qualité de vision par régularisation de la déformation cornéenne : en première intention avec l'adaptation de lentilles de contact rigides qui lissent les irrégularités de la surface cornéenne, en deuxième intention par l'approche chirurgicale.

Le recours à la chirurgie est parfois prescrit pour régulariser la cornée et ainsi réhabiliter la vision. La règle est de considérer, en fonction du stade de sévérité, l'alternative la moins invasive en premier, pouvant associer l'implantation de segments d'anneaux intra cornéens, la photoablation au laser excimer et le CXL. In fine, une allogreffe de la cornée peut être proposée.

Le rôle du médecin traitant est de référer à un ophtalmologiste les patients suspectés de baisse de vision reliée à un potentiel KC. Ce dernier réalisera un premier bilan pour orienter vers une cause cornéenne et, le plus souvent, référera à un centre expert en pathologies cornéennes. L'aggravation de la déformation d'une cornée peut s'observer rapidement pour les sujets les plus jeunes ou à frottements des plus agressifs. Il faut d'emblée alerter les patients sur le caractère familial et réaliser une éviction des frottements oculaires et/ou des situations à risque de compression oculaire nocturne. La déformation cornéenne n'est pas réversible mais est stabilisable à l'arrêt des facteurs aggravants et avec le CXL. Ce dernier est rarement prescrit au-delà de l'âge de 25 ans. Une prise en charge psychologique peut être nécessaire pour aider les patients présentant un retentissement important sur la qualité de vie.

Une nouvelle association de patients créée en Décembre 2021 (l'ancienne association étant inactive depuis 2013), le réseau des centres de références (Bordeaux et Toulouse) ainsi que les centres de compétences répartis sur le territoire (entre autre à Lyon, Clermont-Ferrand, Rouen, Paris, Brest), sont disponibles pour répondre à toutes les demandes (cf annexe 2). Deux nouveaux centres de compétences seront proposés à la prochaine labélisation : Montpellier et Amiens.

Le Kératocône

1 Introduction

1.1 Définition

Le Kératocône est une maladie dégénérative progressive caractérisée par un amincissement et une protrusion localisée de la cornée, résultant en un astigmatisme irrégulier (1). L'atteinte est le plus souvent bilatérale et asymétrique. Elle apparaît généralement à la puberté et est susceptible d'évoluer vers l'aggravation de manière plus ou moins linéaire jusqu'à la 3ème décennie (2-3). Elle entraîne une baisse qualitative et quantitative de la vision du fait des aberrations optiques de bas et haut degrés générés par la déformation et la survenue possible d'opacités cornéennes (4). Cette dégradation de la vision aboutit à une diminution de la qualité de vie de ces patients (5).

1.2 Épidémiologie – Facteurs de risque

1.2.1 Prévalence

La prévalence moyenne du KC dans la population mondiale est évaluée à 1.38/1000, mais elle varie de 0.17/1000 aux USA à 40/1000 en Iran (6). Le début de la maladie se situe classiquement à la puberté mais peut survenir à des âges plus précoces ou plus tardifs. L'âge de survenue peut être très éloigné de l'âge de découverte en raison de son caractère souvent asymétrique, lentement évolutif et asymptomatique aux stades précoces.

1.2.2 Facteurs de risque

1.1.1.1 Génétiques

La majorité des cas de KC sont sporadiques, mais 6 à 23% des patients atteints ont une histoire familiale de KC, avec une transmission de profil plutôt autosomique dominant (7). La corrélation familiale du KC a été évaluée à 0.55 pour les parents, 0.29 pour les enfants, et 0.49 pour les frères et sœurs (8). Les apparentés au 1er degré de patients KC ont un risque de 15 à 67 fois plus important de développer un KC par rapport à la population générale (9). Les analyses de liens au sein de familles KC ont identifié au moins 16 loci, mais la majorité des mutations restent encore à identifier (10–12).

1.2.2.1 Environnementaux

De nombreux facteurs environnementaux ont été identifiés comme contributeurs à la pathogénèse du KC chez des patients avec ou sans histoire familiale.

Les frottements oculaires pathologiques représentent le facteur de risque environnemental principal du KC, associés à la fois à son développement et à sa progression (13-14). Ils peuvent être secondaires à des symptômes inconfortables comme la sensation de sécheresse ou le prurit, ou à des troubles comportementaux.

L'eczéma, l'asthme et l'allergie ont été identifiés comme facteurs de risque de KC. Ces affections sont regroupées sous le terme d'atopie (15). Cette condition est pourvoyeuse de frottements oculaires, et donc considérée comme un facteur de risque indirect de KC.

1.2.2.2 Maladies associées

La prévalence du KC est significativement plus élevée dans les pathologies suivantes (16) :

- Trisomie 21
- Maladies du tissu conjonctif : Marfan, Ehlers-Danlos, prolapsus valvulaire mitral
- Amaurose congénitale de Leber
- Floppy Eyelid syndrome

Facteurs de risques principaux de KC	
Age jeune	Allergie/Asthme/Eczema
Histoire familiale de KC	Trisomie 21
Frottements oculaires et compression nocturne du globe oculaire	Ethnie : Arabe/Asiatique

2 Objectifs du protocole national de diagnostic et de soins

2.1 Objectifs

Le Protocole National de Diagnostic et de Soins (PNDS) pour le Kératocône a été élaboré par des professionnels issus de la Filière de santé Maladies Rares SENSGENE, maladies rares sensorielles, en particulier du Centre de Référence National Kératocône (CRNK) en application des dispositions des plans nationaux maladies rares 1, 2 et 3 (PNMR1, PNMR2 et PNMR3) et des recommandations de la Haute Autorité de Santé (HAS).

L'objectif de ce PNDS est d'expliquer aux professionnels concernés les prises en charge diagnostiques et thérapeutiques optimales actuelles. Il a pour but d'optimiser et d'harmoniser la prise en charge et le suivi de cette maladie rare sur l'ensemble du territoire par un parcours de soins adapté. Il permet également un remboursement pour les spécialités, produits ou prestations nécessaires à la prise en charge des patients mais non habituellement pris en charge ou remboursés.

Ce PNDS peut servir de référence au médecin traitant (médecin désigné par le patient auprès de la Caisse d'assurance maladie) en concertation avec le(s) médecin(s) spécialiste(s) notamment au moment d'établir le protocole de soins, dans le cas d'une demande d'exonération du ticket modérateur au titre d'une affection hors liste.

Le PNDS ne peut cependant pas envisager tous les cas spécifiques, toutes les comorbidités, toutes les particularités thérapeutiques, protocoles de soins hospitaliers, etc. Il ne peut pas revendiquer l'exhaustivité des conduites de prise en charge possibles, ni se substituer à la responsabilité individuelle du médecin vis-à-vis de son patient. Ce protocole reflète cependant la structure essentielle de prise en charge d'un patient atteint de Kératocône, et sera mis à jour en fonction de la validation de données nouvelles.

Le PNDS n'aborde pas non plus d'autres aspects, par exemple préventifs ou institutionnels de santé, comme la santé scolaire, qu'il parait indispensable cependant, d'initier et d'intégrer.

2.2 Méthode de travail

Le présent PNDS a été élaboré selon la « méthode d'élaboration d'un protocole national de diagnostic et de soins pour les maladies rares » publiée par l'HAS en 2012 (guide méthodologique disponible sur le site de l'HAS : www.has-sante.fr).

Le contenu de ce PNDS a été discuté et validé par un groupe de travail pluridisciplinaire. La revue de la littérature des articles publiés entre le 28 février 1984 et le 07 décembre 2020 a été réalisée par les rédacteurs sur le moteur de recherche Pubmed avec les mots clés « kératocône et *keratoconus* ».

Dans un premier temps, seuls les articles publiés en langue anglaise ou française et possédant un abstract ont été retenus. Dans un second temps, seuls les articles pertinents avec un niveau de preuve suffisant par thématique ont été pris en compte pour la rédaction du premier texte soumis à l'expertise du groupe multidisciplinaire. Chaque expert, en fonction de ses propres connaissances, a ajouté les références jugées manquantes.

Ce travail répond aux questions suivantes :

- Quels sont les signes permettant d'évoquer le diagnostic de Kératocône ?
- Quelles sont les atteintes associées et les complications du Kératocône et comment les identifier ?
- Comment confirmer le diagnostic de Kératocône ?
- Quelles sont les modalités d'information sur la maladie et sa prise en charge ?

3 Diagnostic et évaluation initiale

3.1 Objectifs

Le KC est une maladie asymptomatique à ses débuts, et au cours de son évolution, la déformation cornéenne et les éventuelles opacités sont irréversibles. Des moyens simples de prévention, ainsi que des traitements, permettent d'arrêter l'évolution de la maladie.

L'objectif principal du dépistage est donc de détecter les formes débutantes voire précliniques pour permettre une prise en charge précoce adaptée et prévenir le handicap visuel.

3.2 Professionnels impliqués

Le diagnostic de KC sera nécessairement posé par un ophtalmologue après examen clinique et bilan morphologique cornéen.

Néanmoins d'autres spécialistes peuvent être impliqués dans le dépistage : médecins traitant et pédiatres lors d'un bilan de la vue systématique ou spécialistes prenant en charge des pathologies fréquemment associées au KC (allergologue et atopie, généticien et Trisomie 21), ainsi que médecins du travail ou médecins scolaires. Ces derniers devraient être particulièrement sensibilisés au risque de kératocône.

Enfin, des professionnels non médicaux peuvent alerter le médecin : orthoptiste, optométriste ou même opticien à l'occasion d'un bilan visuel avec signes évocateurs (fort astigmatisme, acuité visuelle non améliorable par verres cylindriques etc.).

3.3 Circonstances de dépistage

3.3.1 En cas de symptômes évocateurs

Les signes fonctionnels sont souvent peu spécifiques, en lien avec un astigmatisme myopique : baisse d'acuité visuelle progressive surtout de loin, flou visuel, photophobie, diplopie monoculaire, céphalées, etc. Ces symptômes peuvent être accentués en vision scotopique en raison de la dilatation pupillaire augmentant le taux d'aberrations optiques de haut degré.

Le caractère rapidement évolutif d'une myopie et/ou d'un astigmatisme, ainsi que son caractère non ou partiellement améliorable par une correction optique classique doivent faire évoquer le diagnostic et amener à réaliser un examen topographique de la cornée, à fortiori chez l'adolescent et le jeune adulte.

La présence de frottements oculaires répétés quelle qu'en soit la cause (atopie, sécheresse oculaire, troubles comportementaux…) ou position en compression du globe oculaire pendant le sommeil ; associés à des troubles visuels doit également conduire au dépistage topographique.

3.3.2 Dépistage familial

En raison de l'existence de formes familiales, il est recommandé de réaliser un dépistage des apparentés au 1er degré (8). Un examen ophtalmologique avec topographie cornéenne doit être réalisé vers l'âge de 10 ans, et répété pendant l'adolescence si normal. En l'absence de symptômes, il n'y a en revanche que peu d'intérêt à dépister les apparentés après 40 ans.

3.3.3 Avant chirurgie réfractive

Le KC et les formes suspectes sont une contre-indication absolue à la chirurgie photoablative en raison du risque d'ectasie post opératoire. Le dépistage de ces formes constitue donc le principal enjeu du bilan morphologique cornéen en préopératoire de chirurgie réfractive. L'essor de la chirurgie réfractive cornéenne au cours des deux dernières décennies a ainsi significativement augmenté le dépistage du kératocône et de ses formes suspectes.

3.4 Moyens de dépistage et diagnostic

3.4.1 Examen clinique

Le dépistage du KC se fera au cours d'un examen ophtalmologique complet avec une mesure de la réfraction et de la meilleure acuité visuelle corrigée. Un examen à la lampe à fente recherchera les signes directs de KC, absents aux stades précoces de la maladie.

Un amincissement focal inférieur avec saillie conique déformant la fente lumineuse peut être visible.

Des opacités cornéennes caractéristiques peuvent également accompagner la protrusion. L'anneau de Fleischer est un anneau partiel ou complet de coloration brune, situé à la base du cône, correspondant à un dépôt de ferritine provenant des larmes dans l'épithélium cornéen,

évoluant avec l'ectasie. Les stries de Vogt sont des lignes de contraintes profondes, fines, pré Descemétiques, parallèles au méridien le plus cambré et disparaissant à la pression externe du globe. Les opacités (cicatrices) stromales superficielles, linéaires, présentes au sommet du cône, correspondent à des zones de rupture de la membrane de Bowman comblées par du tissu cicatriciel. Les opacités stromales profondes résultent de la cicatrisation de ruptures de la membrane de Descemet et du stroma postérieur au décours d'un épisode d'hydrops. Enfin, les nerfs cornéens peuvent être anormalement visibles.

Le signe de *Munson* correspond à une déformation de la paupière inférieure par le cône lors du regard vers le bas.

Le signe de *Rizzutti* correspond, lors de l'éclairage latéral de la cornée, à une focalisation de la lumière sur la surface cornéenne et non au-delà du limbe.

L'effet de ciseau correspond à une distorsion du reflet rétinoscopique, apparaissant avec un centre sombre le séparant en 2 branches.

L'hydrops correspond à un œdème stromal aigu majeur secondaire à une rupture Descemétique et stromale postérieure sous l'effet de la contrainte exercée par la courbure cornéenne postérieure.

Une sécheresse oculaire, une kératite, des signes d'allergie oculaire seront également recherchés car pouvant être à l'origine de frottements oculaires.

3.4.2 Diagnostic topographique (17-21)

3.4.2.1 Principes de la topographie cornéenne

La topographie cornéenne permet l'étude de la face antérieure, la face postérieure et l'épaisseur cornéenne en différents points. Les données sont représentées sous forme de cartes, pouvant être kératométriques (courbure cornéenne antérieure ou postérieure), pachymétriques (épaisseur cornéenne) et d'élévation (différence de hauteur de la face antérieure ou postérieure de la cornée analysée par rapport à des surfaces de référence).

Topographies spéculaires (disques Placido)

Le principe de ce système, également appelé vidéo-kératoscopie, est de réfléchir des disques de Placido, de taille et espacement connus, à la surface de la cornée. L'image est capturée par une caméra puis un algorithme lui est appliqué, analysant la déformation des bords des disques et permettant de reconstruire la courbure cornéenne en différents points. Celle-ci est représentée sous forme de carte kératométrique de la face antérieure.

Topographies d'élévation (Tomographies)

Ce système permet l'étude de la face antérieure, la face postérieure, et l'épaisseur cornéenne, par balayage d'une fente lumineuse ou par imagerie Scheimpflug (caméra rotative). Les images acquises permettent donc de représenter sur des cartes la kératométrie antérieure et postérieure, l'élévation relative de la cornée analysée par rapport à des surfaces de référence, ainsi que la pachymétrie.

3.4.2.2 Kératométrie

La cornée normale possède une face antérieure asphérique convexe et prolate, c'est-à-dire que sur un même méridien, la courbure de chaque point diminue du centre vers la périphérie (aplatissement périphérique). Elle présente également des degrés variables de toricité, se traduisant par une variation régulière et progressive de la courbure moyenne de chaque méridien entre le plus plat et le plus cambré (astigmatisme régulier). Les 2 méridiens principaux sont ainsi perpendiculaires. L'astigmatisme est dit symétrique lorsque la courbure de 2 hémi méridiens opposés est similaire.

Dans le KC, la protrusion entraîne une augmentation localisée de la courbure cornéenne. On notera donc des chiffres de kératométrie supérieurs à la normale, souvent au-delà de 48D de kératométrie maximale (Kmax). Il en résulte un astigmatisme cornéen irrégulier, avec une angulation anormale du méridien cornéen le plus cambré (SRAX), une asymétrie de courbure entre la partie supérieure et inférieure de la cornée (I-S), et une asphéricité (Q) augmentée (hyperprolacité). La maladie étant dans la grande majorité des cas asymétrique, une différence de valeurs kératométriques entre les 2 yeux est suspecte. De nombreux indices topographiques ont été développés avec des valeurs seuil aidant au diagnostic de KC. Retenons les plus fréquemment rapportés :

- ***Kmax*** *(Kératométrie maximale)* = Point ayant la valeur kératométrique la plus haute sur un diamètre donné

- ***SimK*** *(Kératométrie simulée)* = Kératométrie moyenne du méridien le plus plat (SimK1), le plus cambré (SimK2) et la moyenne des 2 ($SimK_{mean}$), sur la zone intermédiaire de la face antérieure (3 à 9 mm)
    - Cornée normale : $SimK_{mean}$ = 43.5 +/- 1 D
    - Valeur suspecte de KC : $SimK_{mean}$ > 45.5
- ***I-S*** *(Inferior-Superior)* = Différence entre la moyenne kératométrique de 5 points de l'hémisphère inférieur et 5 points de l'hémisphère supérieur sur les 3 mm centraux
    - Cornée normale = I-S < 1.4
    - Valeur suspecte de KC = 1.4 < I-S < 1.8
    - KC clinique = I-S > 1.8
- ***SRAX*** *(Skew of steepest radial axis)* = Angulation du méridien le plus cambré
    - Valeur suspecte de KC = SRAX > 20°
- ***Q*** *(Coefficient d'asphéricité)*
    - Cornée normale = -0.32 < Q < -0.08
    - KC clinique = Q < -0.65
- ***Perte de l'énantiomorphisme***
    - Différence de Km centrale > 1 D entre les 2 yeux

Les valeurs seuils de ces différents indices ont été déterminées par des études évaluant leur Sensibilité (Se), Spécificité (Sp) et aire sous la courbe (AUC) ROC. Aucune d'entre elles n'est sensible et spécifique à 100%, et un indice positif isolé n'a aucune valeur diagnostique (22).

3.4.2.3 Pachymétrie

L'épaisseur cornéenne centrale normale est située entre 520 et 580 µm. Dans une cornée normale, le point le plus fin est situé proche de l'apex et il existe un épaississement concentrique progressif et régulier vers la périphérie. Dans le KC, il existe un amincissement cornéen, maximal au sommet du cône. Le point le plus fin est donc décentré, et la répartition de l'épaisseur cornéenne est modifiée. Une épaisseur cornéenne centrale normale n'élimine pas la présence d'un KC (23).

3.4.2.4 Cartes d'élévation

Elles sont créées à partir d'une surface virtuelle épousant le mieux la modélisation des points de la face antérieure ou postérieure de la cornée analysée. Elle peut être sphérique, asphérique, torique-asphérique ou ellipsoïde. La carte représente la hauteur relative de chaque point cornéen par rapport à cette surface de référence.

Dans le KC, on notera une élévation excessive localisée au niveau du cône, sur la face antérieure et postérieure. Les anomalies de la face postérieure sont plus précoces que celles de la face antérieure. Ainsi, un KC débutant peut avoir des valeurs de kératométrie et d'élévation antérieures normales, alors que l'élévation postérieure est pathologique.

Le diagnostic de KC sera donc posé par l'analyse de la topographie qui mettra en évidence un amincissement cornéen localisé, un décentrement du point le plus fin, une augmentation localisée de la courbure cornéenne (kératométrie) antérieure et postérieure, une élévation antérieure et postérieure positive par rapport à la surface de référence. Ces anomalies convergent vers un même point de la cornée (convergence des points remarquables), le plus souvent inféro-temporal, parfois nasal, en moyenne périphérie (72% des KC), ou plus rarement en région centrale/paracentrale (25% des KC). Ainsi, 97% des KC sont situés entre la zone centrale et en moyenne périphérie de la cornée (24).

La tomographie, par caméra Scheimpflug, est actuellement la meilleure méthode et la plus répandue (gold standard) pour le diagnostic de KC. L'AS-OCT est de plus en plus utilisé et tend à se substituer à l'imagerie Scheimpflug.

Signes topographiques évocateurs de KC	
Kératométrie augmentée	Kmax > 47 D $SimK_{mean}$ > 45.5 D
Pachymétrie diminuée	TP < 510 µm
Asymétrie kératométrique Haut/Bas	I-S > 1.5 D
Angulation du méridien le plus cambré	SRAX > 20°
Asphéricité augmentée (hyperprolacité)	Q < -0.5
Astigmatisme irrégulier	Variation irrégulière du rayon de courbure moyen entre le méridien le plus plat et le plus cambré
Astigmatisme asymétrique	Asymétrie de courbure moyenne entre 2 hémi-méridiens opposés
Convergence et décentrement des points remarquables	Point le plus cambré/élevé Antérieur
	Point le plus cambré/élevé Postérieur
	Point le plus fin
Perte de l'énantiomorphisme	Différence de K centrale > 1 D entre les 2 yeux

Kmax = Kératométrie maximale ; $SimK_{mean}$ = Kératométrie simulée moyenne ; TP = Thinnest Point ; I-S = Inferior-Superior ; SRAX = Skew of Steepest Radial Axis ; Q = Coefficient d'asphéricité (25)

La crainte de l'ectasie post LASIK a motivé de nombreux laboratoires à développer des logiciels de prédiction du risque de cornée pathologique (KCS). Des indices et scores ont donc été élaborés et des études ont été menées afin de déterminer des valeurs seuil pathologiques. Ces valeurs permettent d'orienter le clinicien dans son diagnostic, mais aucune d'entre elles n'est sensible et spécifique à 100%. De plus, chaque indice a une grande spécificité pour le topographe pour lequel il a été développé et n'est donc pas extrapolable à d'autres machines.

3.4.3 Biomécanique cornéenne

La cornée est un tissu viscoélastique ayant des propriétés de déformation prédictibles en réponse à un stress mécanique (26). Les anomalies morphologiques du KC, évaluées par l'imagerie topographie, sont en lien avec l'altération des propriétés biomécaniques de la cornée, même s'il n'est pas encore clairement démontré si ce sont ces altérations biomécaniques qui favorisent la déformation cornéenne, ou si à l'inverse, la biomécanique est altérée en raison des

déformations existantes. Néanmoins, l'évaluation des propriétés biomécaniques cornéennes peut théoriquement permettre de meilleures performances diagnostiques du KC.

Deux appareils de mesure de la biomécanique cornéenne sont actuellement commercialisés :

- Ocular Response Analyser (ORA: Reichert, Buffalo, New York, USA)
- Corvis ST (CST: Oculus Optikgeraete GmbH; Wetzlar, Germany)

Le *Corvis ST* est l'appareil le plus récent. Son principe est d'analyser la déformation cornéenne provoquée par l'application d'un jet d'air à sa surface. Les images sont capturées par une caméra Scheimpflug, et différents paramètres biomécaniques sont calculés, corrélés aux évènements d'aplanation.

- ***CBI (Corneal Biomechanic Index)*** : Il s'agit d'un indice calculé par régression linéaire de plusieurs paramètres biomécaniques mesurés par le *CorvisST*. Il a montré une très bonne aptitude à différencier une cornée normale d'un KC avéré, mais en ce qui concerne le diagnostic de KCS, des études supplémentaires sont nécessaires
- ***TBI (Tomographic and Biomechanical Index)*** : Cet indice associe des données biomécaniques avec des données tomographiques de l'imagerie Scheimpflug. Il a montré une supériorité par rapport au CBI et au BAD_D dans la détection du KCS, mais plus d'études sont nécessaires. Même s'il est prometteur, le TBI doit être encore utilisé avec précaution dans le dépistage pré chirurgie réfractive.

La biomécanique cornéenne est donc une piste prometteuse pour la détection précoce du KC et des cornées instables à risque d'ectasie post LASIK.

3.4.4 Aberrométrie

La déformation des faces cornéennes antérieures et postérieures induite par le KC entraîne une augmentation des aberrations optiques d'ordre supérieur (HOA) (27). Elles sont responsables de l'altération visuelle quantitative et qualitative et limitent l'efficacité des corrections optiques classiques (verres correcteurs, lentilles souples). L'analyse du front d'ondes oculaires permet donc d'étudier et de quantifier ces aberrations, aidant au diagnostic de KC et permettant d'évaluer la qualité visuelle. La coma verticale est l'HOA la plus altérée dans le KC et est parfois utilisée pour grader la sévérité de la maladie.

3.4.5 OCT de Segment Antérieur Haute Résolution (AS-OCT HR)

L'AS-OCT HR présente plusieurs avantages comparés à l'imagerie Scheimpflug. L'acquisition est plus rapide et donc moins sensible aux mouvements oculaires, les images ne sont pas dépendantes de la qualité du film lacrymal, et la résolution permet une analyse de l'épithélium, la couche de Bowman, les nerfs cornéens et l'endothélium (28,29).

La cartographie détaillée de l'épithélium cornéen est un atout majeur par rapport à l'imagerie Scheimpflug. En effet, lors d'une augmentation localisée de la courbure cornéenne, l'épithélium s'amincit en regard de la zone la plus cambrée. Ainsi, les modifications stromales sont sous estimées par cet effet masque de l'épithélium lors d'acquisitions par les topographes « classiques » (Placido et Scheimpflug). La distribution épithélilale est considérée comme le seul paramètre 100% sensible dans le KCS. Il doit bien sûr être analysé en conjonction avec d'autres données topographiques.

De nombreux indices de dépistage du KCS issus des topographies acquises par AS-OCT sont en cours d'évaluation. Dans un avenir proche, l'ASOCT tendra à se substituer à l'imagerie Scheimpflug pour le diagnostic et le suivi du KC.

3.4.6 Intelligence artificielle

Les nouvelles modalités d'imagerie cornéenne citées précédemment (Scheimpflug et OCT) permettent l'analyse de nombreux paramètres cornéens, à partir desquels différents indices plus ou moins complexes sont calculés. Le nombre important de ces paramètres et indices rend leur interprétation trop complexe par le clinicien en pratique. L'utilisation de l'intelligence artificielle (*machine learning*, *deep learning*) permet de pallier cette difficulté, en mettant au point des algorithmes de détection du KC infraclinique par *machine learning* associant de nombreux indices topographiques. De nombreux algorithmes de détection du KC ont été développés et continuent de voir le jour avec des performances croissantes (30,31).

Parmi eux, le *SCORE Analyser*, développé sur *l'Orbscan IIz corneal topography system (Bausch + Lomb TechnoLas, Munich, Germany)* est un score de détection de KC infraclinique et de risque d'ectasie post-LASIK, dont la sensibilité a été évaluée à 70% et la spécificité à 98%.

Plus récemment, un système de classification automatique par intelligence artificielle combinant les données issues d'imagerie Scheimpflug (*Pentacam*) et d'ASOCT-HR

(prototype) a obtenu une AUC de 0.93 pour la détection du KCS. Cette performance souligne le bénéfice apporté par la combinaison de plusieurs modalités d'imagerie cornéenne, et de la résolution de l'ASOCT-HR permettant d'analyser séparément l'épithélium cornéen.

3.5 Évaluation de la sévérité et du pronostic : classifications du KC

La classification du KC en différents stades permet de guider la prise en charge thérapeutique, le rythme de surveillance, et d'évaluer le pronostic. De nombreuses classifications du KC existent déjà, que ce soit des classifications de sévérité ou de profils topographiques. Il n'existe pas actuellement de classification clinique véritablement adaptée pour rendre vraiment compte de la sévérité du KC. Il faudrait dès lors distinguer la sévérité structurelle de la sévérité fonctionnelle. Ces deux points ne sont pas toujours parfaitement corrélés. Ils dépendent grandement de la localisation de la déformation, du jeu pupillaire, de l'accommodation par exemple.

3.5.1 Classification d'Amsler-Krumeich (AK)

C'est la plus ancienne et la plus utilisée à ce jour. Elle est antérieure aux nouvelles modalités d'imagerie topographique (Scheimpflug, ASOCT) et présente donc de nombreuses limites. Elle ne prend en compte que les anomalies de la face antérieure, considère seulement l'épaisseur cornéenne à l'apex, et non au point le plus fin et ne prend pas en compte l'acuité visuelle (32).

Stage I	Eccentric steepening Myopia/astigmatism < 5.00 D Mean K < 48.0 D
Stage II	Myopia/astigmatism > 5.00 D but < 8.00 D Mean K < 53.0 D Absence of scarring Minimal apical corneal thickness > 400 µm
Stage III	Myopia/astigmatism > 8.00 D but < 10.00 D Mean K > 53.0 D Absence of scarring Minimal apical corneal thickness < 400 µm but > 300 µm
Stage IV	Refraction not possible Mean K > 55.0 D Central corneal scarring Minimal apical corneal thickness < 300 µm

3.5.2 ABCD Grading Sytem

Cette nouvelle classification a été développée afin de pallier les lacunes présentées par l'AK.

Elle est basée sur les données topographiques de la face antérieure et postérieure, la pachymétrie, la meilleure acuité visuelle corrigée, et la présence de cicatrice cornéenne. De plus, l'analyse est centrée sur le point le plus fin et non l'apex cornéen. Chaque item est gradé indépendamment en 5 stades de 0 à 4 (33).

ABCD criteria	A ARC (3 mm Zone)	B PRC (3 mm Zone)	C Thinnest pach µm	D BDVA	Scarring
Stage 0	> 7.25 mm (< 46.5 D)	> 5.90 mm	> 490 µm	≥ 20/20 (≥ 1.0)	–
Stage I	> 7.05 mm (< 48.0 D)	> 5.70 mm	> 450 µm	< 20/20 (< 1.0)	–, +, ++
Stage II	> 6.35 mm (< 53.0 D)	> 5.15 mm	> 400 µm	< 20/40 (< 0.5)	–, +, ++
Stage III	> 6.15 mm (< 55.0 D)	> 4.95 mm	> 300 µm	< 20/100 (< 0.2)	–, +, ++
Stage IV	< 6.15 mm (> 55.0 D)	< 4.95 mm	≤ 300 µm	< 20/400 (< 0.05)	–, +, ++

Classification ABCD	**Définition**
A = **A**nterior radius of curvature	Rayon de courbure moyen de la face **antérieure**, sur une zone de 3 mm de diamètre centrée sur le point le plus fin
B = Posterior radius of curvature (**B**ack)	Rayon de courbure moyen de la face **postérieure**, sur une zone de 3 mm de diamètre centrée sur le point le plus fin
C = **C**orneal pachymetry at thinnest	Épaisseur cornéenne au point le plus fin
D = **D**istance best corrected vision	Meilleure acuité visuelle corrigée de loin
Scarring	**(-)** = Absence de cicatrice cornéenne **(+)** = Cicatrice laissant visibles les détails de l'iris **(++)** = Cicatrice masquant les détails de l'iris

3.5.3 Classification « histologique » de Sandali

Dans cette classification, l'OCT-HR permet de graduer les changements histologiques structurels liés au KC en 5 stades (28) :

- Stade 1 : amincissement épithélial en regard du sommet du cône
- Stade 2 : épaississement épithélial avec hyper réflectivité de la Bowman
- Stade 3 : amincissement stromal en regard de l'épaississement épithélial avec déplacement postérieur des structures hyper réflectives au niveau de la Bowman
- Stade 4 : cicatrice panstromale
- Stade 5 : hydrops

On retrouve aussi un rôle pronostic de cette classification avec un risque d'hydrops majoré chez les patients en stade 3. Elle fait preuve d'une bonne reproductibilité inter-observateur et est concordante avec les caractéristiques cliniques (AV) et paracliniques (topographie, évaluation biomécanique, microscopie confocale).

3.5.4 Classification RETICS

Les cônes pour 2/3 des cas se situent en moyenne périphérie sur la topographie et engendrent des niveaux de comas élevés avec un retentissement direct sur la qualité de vision des patients kératocôniques. Il semblait donc logique de bâtir des classifications prenant en compte les aberrations optiques de hauts degrés. Un travail multicentrique a abouti à la classification *RETICS* qui permet de classer le KC selon sa sévérité mais elle intègre également des paramètres fonctionnels et non purement géométriques tels que l'astigmatisme interne, la coma, l'asphéricité cornéenne ou encore la kératométrie centrale qui ont une corrélation directe avec la fonction visuelle du patient. Elle est divisée en 5 stades (1 à 4+) (34).

Grades	Topo	CDVA	K	Internal astigmatism (Diopters)	RMS coma-like (µm)	$Q_{8\,mm}$
I	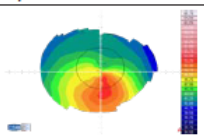	> 0.9	< 46.5 D	< 2.50	< 2.50	< –0.35
II	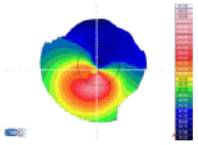	0.9 and 0.6	46.5 and 49 D	2.50 and 3.70	2.50 and 3.50	–0.35 and –0.75
III	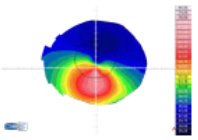	0.6 and 0.4	49 and 53 D	3.50 and 4.50	3.50 and 4.50	–0.75 and –1.10
IV	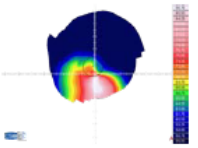	0.4 and 0.2	53 and 57 D	4.50 and 5.50	4.50 and 5.50	–1.10 and –1.50
IV-plus	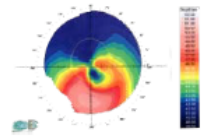	< 0.2	> 57 D	> 5.50	> 5.50	> –1.50

3.5.5 Vers une classification « idéale »

L'objectif premier des classifications et du profilage des patients est sans doute de répondre aux attentes primaires de ces derniers. Dans ce domaine, l'essentiel repose sur 4 questions :

- Quelle sévérité ?
- Quel pronostic fonctionnel ?
- Quel risque d'évolutivité ?
- Quelle part de l'hérédité ?

Ainsi, pour répondre à ces questions, il faut essayer de dissocier les critères structuraux des critères fonctionnels. Les critères structuraux (ou morphométriques) témoignent d'une dégradation tissulaire et sont souvent corrélés à la possibilité de mise en œuvre des différentes techniques de contactologie ou chirurgicales nécessaires pour la prise en charge. La pachymétrie au point le plus fin, l'asymétrie cornéenne, la perte de parallélisme des deux faces sont des critères plus sensibles actuellement que les mesures biomécaniques disponibles. L'accès à la cartographie stromale et non plus épithéliale améliorera la classification de sévérité et la personnalisation des actions. Les critères fonctionnels comme l'acuité visuelle, les aberrations optiques, les gradients dioptriques dans la pupille, sont importants pour extrapoler la qualité de vie, l'adhésion potentielle aux traitements, le handicap visuel. Le degré

d'anisométropie, la forte amétropie et l'amplitude des aberrations comatiques sont ici des éléments clés.

Également, il faut développer un score de risque de progression, associant les critères comportementaux, héréditaires, environnementaux, morphométriques et biomécaniques. Ce score permettrait de proposer un pronostic, trop souvent absent de nos conclusions.

Enfin, pour être diffusée et appliquée, cette classification devrait être applicable quel que soit le topographe utilisé et idéalement, être le fruit de résultats numériques obtenus rapidement. Nous pensons que la topographie-OCT sera la technologie qui remplira le plus facilement cet objectif à moyen terme.

3.6 Évolutivité

La question de la progression du KC est centrale dans sa prise en charge et doit être posée dès le diagnostic. La déformation cornéenne étant irréversible, la dégradation visuelle qu'elle engendre l'est tout autant. De plus, l'amincissement cornéen expose au risque de cicatrice stromale et d'hydrops, au pronostic visuel sombre. Stopper la progression est donc un enjeu majeur de la prise en charge.

3.6.1 Diagnostiquer l'évolutivité

En plus des classifications de sévérité existantes, avoir une méthode standardisée pour documenter la progression du KC est autant, sinon plus important.

Il n'existe pas actuellement de définition précise de la progression du KC. D'après le consensus sur le KC de 2015 (35), elle est définie comme suit :

Critères de Progression (*Consensus KC 2015) (35)*	
Modification d'au moins **2 paramètres** parmi :	Courbure de la face **antérieure**
	Courbure de la face **postérieure**
	Pachymétrie et/ou variation pachymétrique entre la périphérie et le point le plus fin

Cette définition est donc assez vague car ni les indices topographiques et leur valeur quantitative à utiliser ni l'intervalle entre les mesures ne sont précisés. Ainsi, les critères de progression retenus dans les études varient en fonction des auteurs, dont voici quelques exemples.

Les critères utilisés concernent majoritairement les valeurs kératométriques de la face antérieure. Il est cependant admis que les modifications structurelles du KC concernent en premier lieu la face postérieure. L'analyse de celle-ci paraît donc judicieuse pour documenter une progression de manière plus fine. La modification de la pachymétrie cornéenne et de sa répartition semblent également être de très bons indicateurs de progression du KC (29-33).

Avec l'arrivée de l'ASOCT, la cartographie détaillée des différentes couches cornéennes permet une analyse encore plus fine des modifications structurelles. Les cartes stromales pures permettent de ne pas tenir compte du « masquage » épithélial lors des modifications stromales.

Il n'y a donc pas à ce jour de critères universels validés pour documenter la progression. Les outils d'imagerie à notre disposition sont de plus en plus performants et précis, permettant de détecter des modifications infimes de la structure cornéenne. Il est parfois difficile de distinguer une réelle modification structurelle d'une fluctuation de mesure. Ainsi, en cas de doute, il est nécessaire de répéter les mesures afin de confirmer ou infirmer une éventuelle progression.

Enfin, la présence de facteurs de risque de progression (36) influencera le rythme de surveillance. Ces facteurs de risque de progression sont résumés dans le tableau suivant :

Facteurs de risque de progression	
Age	< 30 ans Majeur si < 17 ans
Frottements oculaires ou équivalent	Persistance
Stade avancé	Kmax > 55 D Pachymétrie < 350µm
Ethnie	Asiatique et Arabe
Maladies associées	T21

Age : Le risque de progression du KC est d'autant plus important que le sujet est jeune. Le taux de progression du KC dans la population pédiatrique a été évalué à 88%. Il est le plus important dans la 1ère et 2ème décennie, moins marqué dans la 3ème décennie, faible après 30 ans et quasi nul après 40 ans.

Frottements oculaires ou équivalent : Principal facteur de risque de progression du KC, ils doivent impérativement être stoppés. Une conjonctivite allergique, un syndrome sec, responsables de frottements oculaires, sont donc également des facteurs de risque indirects.

Stade avancé : Plus le KC est à un stade avancé, plus il est à risque de progression. Une kératométrie maximale > 55 D est considérée comme un facteur de risque important de progression.

Ethnie : Les populations arabes et asiatiques ont un risque de progression plus marqué que les caucasiens.

Maladies associées : La trisomie 21 a été identifiée à la fois comme facteur de risque de développement et de progression du KC

En présence d'un ou plusieurs facteurs de risque de progression, une surveillance plus rapprochée est donc recommandée.

3.7 Annonce du diagnostic et information

L'annonce du diagnostic doit faire l'objet d'une consultation dédiée et comprend :

- L'explication du diagnostic
- La planification de la prise en charge et du suivi avec la description de l'équipe pluridisciplinaire qui l'assurera.

Elle peut associer les différents membres de l'équipe pluridisciplinaire, notamment les allergologues, dermatologues, généticiens ou psychologues.

L'information des patients et de l'entourage doit porter :

- sur l'histoire naturelle et le pronostic du KC
- sur les traitements à la fois médicaux et chirurgicaux, leurs effets indésirables possibles
- sur la nécessité d'un suivi régulier et sur la planification des examens nécessaires au suivi de la maladie et au dépistage des complications éventuelles.

L'information donnée au patient peut également être d'ordre social : gênes, risques (conduite), impact sur la scolarité…

L'information sur l'existence d'une association de patients est primordiale car le bénéfice pour les patients est important. La consultation avec un généticien n'est pas obligatoire s'il n'y a pas de pathologie générale associée.

4 Prise en charge thérapeutique du Kératocône

4.1 Objectifs

Elle comprend deux objectifs principaux :

- Stopper la progression de la maladie
- Réhabiliter la vision

4.2 Professionnels impliqués

La prise en charge du KC repose principalement sur les ophtalmologistes des centres de référence ou centre de compétence du KC. Un allergologue ou dermatologue peut également être impliqué dans la prise en charge des patients chez qui un terrain atopique est souvent retrouvé avec un risque d'aggravation du KC par le biais des frottements oculaires engendrés par les allergies. Des psychologues peuvent également intervenir à la demande du patient.

4.3 Prise en charge thérapeutique

La prise en charge thérapeutique du KC implique la prescription d'une consultation ophtalmologique spécialisée. En effet l'imagerie est un élément crucial pour confirmer le diagnostic, poser les indications et suivre le patient. Tous les ophtalmologistes n'ont pas accès à cette imagerie, bien que de plus en plus démocratisée. Nous recommandons d'initier la prise en charge dans un centre habitué à la gestion du KC, en particulier chez les patients jeunes et mineurs. Le dépistage familial et la recherche des facteurs de risque de progression sont des points forts à mettre en perspective dès la première visite spécialisée.

Du point de vue de la prise en charge des soins par la sécurité sociale, la plupart des examens et pratiques mises en œuvre sont intégralement remboursés sous certaines conditions. Depuis 2016, les actes de CXL et anneaux intra cornéens ont un code CPAM référencé : BDLA 005 pour les anneaux ; BDRP027 pour le CXL. Le laser thérapeutique et la greffe de cornée ont depuis longtemps une nomenclature adaptée. Ils sont pris en charge à condition de prescription par un centre référent ou sur entente préalable avec la caisse du département. Les implants phaques ne sont pas pris en charge mais très rarement prescrits. Également, la prescription de certaines lentilles rigides fait l'objet de prise en charge presque intégrale. Mais pour la plupart des lentilles, le reste à charge est relativement important et repose sur la mutuelle. Ce point peut limiter l'accès à l'adaptation de lentille de contact pour les patients les plus indigents.

4.4 Stopper la progression

Le seul traitement permettant d'arrêter l'évolution du KC est le cross-linking du collagène cornéen (CXL) (37).

4.4.1 Cross-linking du collagène cornéen (CXL)

4.4.1.1 Principe

Le terme de crosslinking (CXL), qui signifie réticulation, est un terme scientifique utilisé pour désigner la formation de liaisons chimiques entre des protéines ou d'autres molécules suite à l'application de chaleur, d'une pression ou de radiations sur un tissu. Toute réaction de réticulation nécessite un apport énergétique, un substrat et du temps. Le résultat en est le changement de propriété physique du tissu concerné. Durant toute la vie d'un individu, il se produit des réactions de CXL enzymatique et non enzymatique dans différentes parties de l'organisme, notamment au niveau des tissus contenant du collagène, comme la cornée, la peau, les vaisseaux et le cartilage. Cette réaction de CXL participe à la rigidité des tissus et augmente avec l'âge. Dans le KC, son objectif est de rigidifier le tissu cornéen par photo polymérisation des fibres de collagène du stroma. Pour ce faire, le stroma est imprégné par une solution de Riboflavine (Vitamine B2), puis irradié par des UVA (370 nm de longueur d'onde). La Riboflavine, exposée aux UVA, est excitée et libère des radicaux libres de l'oxygène (ROS), entraînant la création de liaisons covalentes entre les fibres de collagène (38).
La Riboflavine étant une molécule hydrophile et de haut poids moléculaire, sa pénétration dans le stroma est limitée par les jonctions serrées de l'épithélium cornéen. Ainsi, les procédures actuelles nécessitent son ablation avant l'imprégnation stromale. En raison d'un risque de lésions endothéliales, l'épaisseur cornéenne après désépithélialisation doit être supérieure à 400 µm.

4.4.1.2 Effets structuraux

L'étude des cornées traitées par imagerie OCT et microscopie confocale a permis de visualiser les effets du CXL sur le tissu cornéen :

- Ligne de démarcation : elle est visualisée en OCT comme une ligne hyper réflective, parallèle à la surface cornéenne. Elle correspond à la limite en profondeur de l'apoptose kératocytaire et est considérée comme le reflet de la profondeur du traitement. Elle se situe à une profondeur moyenne de 320 µm de dans le protocole conventionnel.

- Diminution de la densité nerveuse sous-épithéliale transitoire responsable d'une baisse de la sensibilité cornéenne
- Apoptose kératocytaire jusqu'à une profondeur d'environ 300 µm avec régénération jusqu'au 6ème mois (39).

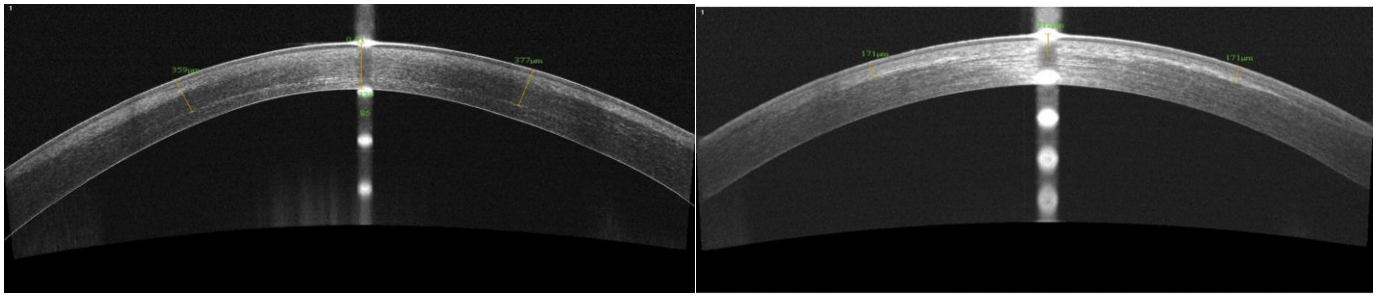

4.4.1.3 Protocoles actuels

CXL Standard ou conventionnel ou « Dresden Protocol » (C-CXL)

Il s'agit du protocole de référence, le premier à avoir été décrit et évalué à grande échelle (38)

Il consiste en une ablation épithéliale sur 8 à 9 mm de diamètre, l'application de Riboflavine 0,1% toutes les 5 min pendant 30 min, puis une exposition aux UVA (370 nm, 3mW/cm^2) pendant 30 min, soit une énergie totale délivrée de 5,4 J/cm^2, avec adjonction de Riboflavine toutes les 5 min pendant l'exposition. Ce protocole a montré son efficacité et sa sécurité dans de nombreuses études (40, 41).

CXL Accéléré (A-CXL)

Dérivé du C-CXL, il permet de réduire le temps de la procédure en augmentant l'intensité d'exposition des UVA (fluence). Ainsi, l'énergie totale délivrée est la même que dans le C-CXL pour un temps d'exposition réduit. Différents protocoles accélérés existent, faisant varier le temps d'imprégnation de la Riboflavine, la fluence des UVA et leur durée d'exposition.

Par un exemple, l'un d'eux comprend, après l'abrasion épithéliale, une imprégnation de Riboflavine pendant 10 min, puis une exposition aux UVA pendant 3 min à une fluence de 30mW/cm^2, soit une énergie totale de 5,4 J/cm^2. La durée de la procédure est donc réduite à 13 min au lieu de 60 min. L'A-CXL semble avoir une efficacité et une sécurité similaire au C-CXL, et a également montré des changements architecturaux du stroma antérieur plus prononcés, et des dommages épithéliaux moindres. Cependant, certains protocoles accélérés ont montré une ligne de démarcation significativement moins profonde, suggérant une moins bonne pénétration de la Riboflavine et une profondeur de traitement réduite.

CXL Trans-épithélial (TE-CXL ou Epi-ON)

La désépithélialisation est à l'origine d'importantes douleurs, de baisse d'acuité visuelle transitoire post-opératoires, et beaucoup plus rarement d'infection voire perforation cornéenne. Des protocoles de CXL TE, moins invasifs, ont donc tenté de se substituer au protocole conventionnel. Ils utilisent des molécules améliorant la perméabilité épithéliale à la Riboflavine en « cassant » les jonctions intercellulaires. Le chlorure de Benzalkonium (BAK) et l'EDTA sont les 2 molécules utilisées dans ces protocoles (42). Les résultats sont cependant peu concluants, montrant un effet biomécanique 5 fois moins important que le C-CXL, et est donc considéré comme peu voire inefficace (43).

Protocole en cas d'épaisseur cornéenne < 400 µm

L'utilisation de Riboflavine hypo-osmolaire permet de créer un œdème cornéen entraînant une augmentation de son épaisseur pendant la procédure, évitant les dommages endothéliaux. La procédure est identique au protocole conventionnel, avec une mesure pachymétrique peropératoire avant l'irradiation afin de s'assurer d'une épaisseur cornéenne > 400 µm.
Une lentille souple peut également être utilisée afin d'obtenir une épaisseur totale (lentille + cornée) > 400 µm.

4.4.1.4 Indications

- KC évolutif
- KC à haut risque de progression : essentiellement KC à un stade avancé chez un sujet jeune (enfant ou adolescent)

Il n'y a pas de limite d'âge pour la réalisation du CXL. Il doit être systématiquement proposé en cas d'évolutivité confirmée. La décision de la réalisation du CXL chez l'enfant ou l'adolescent en l'absence de progression documentée doit être prise au cas par cas. S'il est décidé de ne pas le réaliser, une surveillance particulièrement rapprochée (1 à 3 mois) doit être mise en place.

4.4.1.5 Contre-indications

- Grossesse/Allaitement
- Antécédent d'Herpès cornéen
- Pachymétrie < 400 µm (risque de lésion endothéliale)
- Opacité cornéenne centrale

- Syndrome sec sévère, Kératite neurotrophique

4.4.1.6 Complications

Ils sont essentiellement liés à la désépithélialisation

- Douleur post opératoire
- Retard de cicatrisation épithéliale
- Infection
- Infiltrats stériles

Complications liées au traitement chimique

- Haze cornéen : il est systématique et témoin de l'efficacité du traitement. Il est maximal entre 1 et 3 mois et progressivement résolutif en 1 an
- Cicatrice stromale : Rare, son risque est accru en cas de cornée fine et de kératométrie élevée (stade avancé)
- Nécrose stromale
- Lésions endothéliales : risque en cas de cornée < 400 µm après désépithélialisation

4.4.1.7 Perspectives

L'enjeu du CXL est d'obtenir un traitement le plus efficace possible avec une procédure la moins invasive possible en limitant au maximum les complications post opératoires.
L'accent est actuellement mis sur des procédures dites Epi-ON où l'épithélium est laissé intact pendant le traitement, permettant de réduire les complications post opératoires.

Iontophorèse

Cette méthode consiste en l'application d'un courant électrique de faible intensité à travers la cornée via 2 électrodes, facilitant la pénétration de la Riboflavine à travers l'épithélium cornéen intact. Les résultats ont montré un effet biomécanique moindre que le C-CXL mais une certaine efficacité dans l'arrêt de la progression (44). D'autres études avec un suivi plus prolongé sont nécessaires.

Enrichissement en Oxygène (Oxygen Boost CXL)

La consommation d'oxygène du stroma lors de l'exposition aux UVA est également un facteur limitant l'efficacité du CXL. L'enrichissement en O2 du stroma, via un masque oculaire, permet d'améliorer l'efficacité du traitement en augmentant la disponibilité de l'O2 pour la formation

des ROS responsables de la formation de liaisons covalentes. Cette procédure vise donc à potentialiser la réaction chimique au sein du stroma pour augmenter l'efficacité du traitement sans abrasion épithéliale (45). Elle est actuellement en cours d'évaluation.

	Désépithélialisation	Riboflavine	Imprégnation	UVA
Protocole conventionnel	+	Riboflavine 0,1 % dextran 20 % Ricrolin®	20 minutes	30 minutes 3 mW/cm²
Protocole conventionnel modifié	+	Riboflavine 0,1 % dextran 20 % Ricrolin®	20 minutes	9 minutes 10 mW/cm²
Protocole conventionnel pour cornées fines	+	Riboflavine 0,1 % hypotonique Ricrolin TE®	20 minutes Pachymétrie peropératoire	30 minutes 3 mW/cm²
Protocole accéléré	+	Riboflavine 0,1 % dextran 20 % Vibex®	10 minutes	3 minutes 30 mW/cm²
Protocole transépithélial	–	Riboflavine 0,1 % dextran, trométamol, EDTA Ricrolin TE®	20 minutes	9 minutes 10 mW/cm²
Protocole iontophorèse	–	Riboflavine 0,1 % hypotonique Ricrolin + ®	5 minutes	9 minutes 10 mW/cm²

mW : milliwatt.

Tableau récapitulatif des différents protocoles de CXL

4.5 Réhabilitation visuelle

Elle a pour but de donner au patient un confort et une acuité visuelle satisfaisante au quotidien. L'objectif n'est pas toujours d'obtenir à tout prix 10/10ème et doit prendre en compte l'âge, les besoins et exigences visuels professionnels, de loisir, et de la vie quotidienne, ceux-ci pouvant évoluer au cours de la vie.

La dégradation visuelle dépend de facteurs intrinsèques au KC :

- Sévérité
- Localisation (KC central ou périphérique)
- Forme du cône (étroit type *nipple cone*, ou étendu)
- Bilatéralité

Et liés au patient :

- Jeu pupillaire
- Accommodation
- Pathologie oculaire associée
- Exigences visuelles

4.5.1 Correction optique classique (verres correcteurs)

Elle doit être systématiquement proposée mais ne sera satisfaisante que dans les stades peu évolués de KC. Elle ne peut corriger que les aberrations optiques d'ordre inférieur (défocus, astigmatisme régulier) mais sera inefficace sur les aberrations d'ordre supérieur engendrées par le KC (coma, astigmatisme irrégulier, trefoil).

4.5.2 Contactologie

Elle demeure la première ligne de réhabilitation visuelle du KC. L'adaptation peut s'envisager à tous les stades de la maladie, avant ou après traitement chirurgical. Elle doit être réalisée par un ophtalmologiste spécialisé en contactologie. Le patient doit être informé de la nécessité de plusieurs consultations d'adaptation avant d'obtenir le résultat visuel escompté, de la nécessité de consultations de suivi et du risque de complications.

4.5.2.1 Lentilles souples

Les lentilles souples « classiques » ont plutôt un intérêt dans les cas où l'acuité visuelle avec lunettes est à 10/10, leur indication est donc plus à visée « esthétique » afin d'éviter le port de lunettes.

Les lentilles toriques seront utilisées pour corriger la part d'astigmatisme régulier toujours présente dans le KC. Elles peuvent suffire à obtenir une bonne qualité de vision, lorsque le cône est situé proche de l'axe visuel et que l'apex n'est pas trop bombé.

En dernière intention (car elles sont très peu perméables à l'oxygène), il est possible de proposer des lentilles souples spécialement conçues pour le KC. Ce sont des lentilles ayant une zone optique de petite taille, une épaisseur centrale plus importante et une surface interne asphérique :

HydroKone (Medlens Innovations), Soft K (Advanced Vision Technologies), Solus Soft K (Strategic Lens Innovations), SpecialEyes 59/54 Toric (SpecialEyes), Ocu-Flex Toric (Ocu-Ease), Kerasoft lenses (UltraVision, UK) (46).

4.5.2.2 Lentilles Rigides Perméables au Gaz (LRPG) cornéennes

Ce sont les lentilles de premier choix dans la réhabilitation visuelle du KC (47).

Elles permettent d'obtenir une surface antérieure « parfaite » réduisant les aberrations, grâce au réservoir lacrymal formé entre la face interne de la lentille et la surface cornéenne antérieure, masquant et compensant les irrégularités de la face antérieure de la cornée. Leur adaptation nécessite une bonne congruence lentille/cornée et un bon renouvellement du réservoir lacrymal afin d'obtenir un bon confort de port et de limiter les complications. Ce sont des lentilles de petit diamètre (7 à 12 mm), dites « cornéennes » car leur bord repose sur la cornée, en dedans du limbe.

4.5.2.3 Géométrie de la lentille

Afin d'obtenir une bonne stabilité, un bon confort de port, un bon résultat visuel et éviter les complications mécaniques, la géométrie de la lentille doit être adaptée à l'irrégularité cornéenne induite par le KC, à savoir son caractère hyperprolate (bombement central ou paracentral marqué et aplatissement périphérique rapide). L'objectif est donc d'obtenir une lentille avec un rayon de courbure postérieur de la zone optique (BOZR, Back Optic Zone Radius) très cambré, entouré par un aplatissement périphérique marqué. Pour ce faire, les lentilles possèdent une géométrie « multi-courbes » où différents rayons de courbure sphériques sont associés pour obtenir le profil géométrique adapté (48).

4.5.2.3.1 Principes d'adaptation (49)

L'adaptation nécessite l'utilisation de lentilles d'essai produites sur-mesure, aboutissant à la prescription de la lentille définitive au terme de plusieurs consultations (nécessité de plusieurs essais). Lors de la première consultation, le contactologue dispose de plusieurs lentilles d'essai avec des paramètres géométriques variables afin de se rapprocher de la lentille idéale pour le patient. Le but est d'obtenir une bonne qualité de vision, un bon confort de port, et de limiter les complications. Pour cela, la lentille doit être suffisamment stable sur la cornée irrégulière, il ne doit pas exister d'appui trop important sur le sommet du cône ou en périphérie, et le renouvellement du réservoir lacrymal doit se faire correctement.
Les paramètres utilisés pour le choix de la première lentille sont :

- Le diamètre de la lentille (D)
- Le rayon de courbure postérieur (R_0)
- Le dégagement périphérique (EL)
- La puissance dioptrique (P)

Après 30 min de port, une évaluation statique et dynamique est effectuée. L'évaluation statique se fait par un examen en lumière bleue avec un filtre jaune après instillation de fluorescéine.

Critères de bonne adaptation dynamique :

- Lentille centrée sur la cornée après le clignement
- Stabilité dans les différents mouvements oculaires
- Mouvement de la lentille inférieur ou égal à 1 mm lors du clignement
- Absence de croisement du limbe par le bord de la lentille

Critères de bonne adaptation statique : principe du « Three point touch » ou « divided support »

Les zones d'appui de la lentille sur la cornée apparaissent sombres car une faible quantité ou une absence de fluorescéine est présente entre la lentille et la cornée. Inversement, les zones apparaissant vertes correspondent à un espace plus important entre la lentille et la cornée où la fluorescéine s'accumule.

Les appuis doivent être répartis entre l'apex du cône et la moyenne périphérie de la cornée. On visualise 4 zones, du centre vers la périphérie :

- Une zone sombre centrale ou paracentrale correspondant au sommet du cône (*A*)
- Une zone de clairance intermédiaire autour de l'apex du cône (*B*)
- Une zone annulaire de contact en moyenne périphérie (*C*)
- Une zone de clairance périphérique au bord de la lentille (*D*)

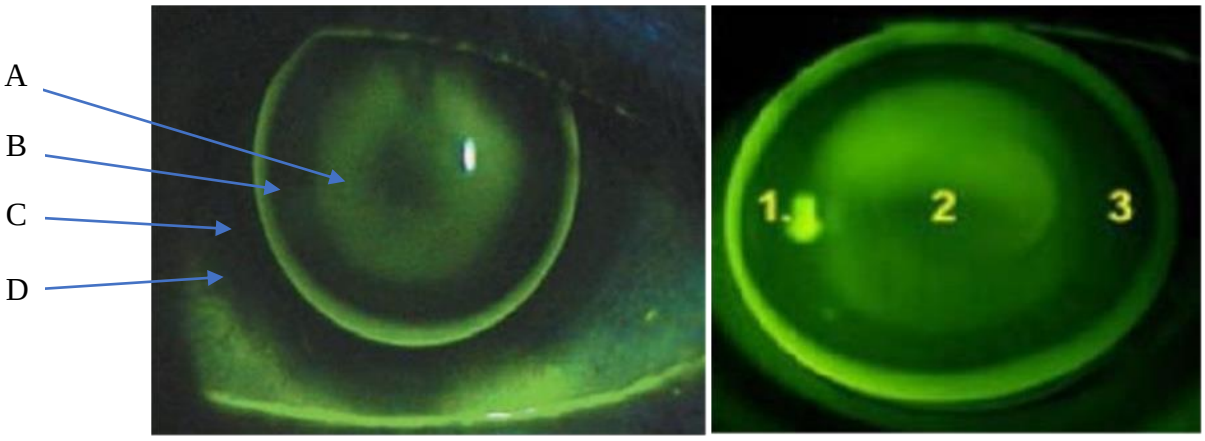

Adaptation statique satisfaisante d'après le principe du « three point touch »

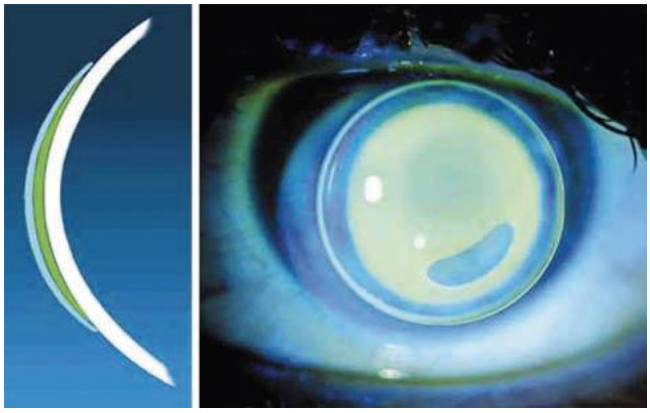

Excès de clairance apicale et appui périphérique marqué
Risque de manque de renouvellement lacrymal et de mobilité trop faible
Formation de bulle d'air lors du clignement
Une lentille plus plate doit être essayée (R_0 plus grand)

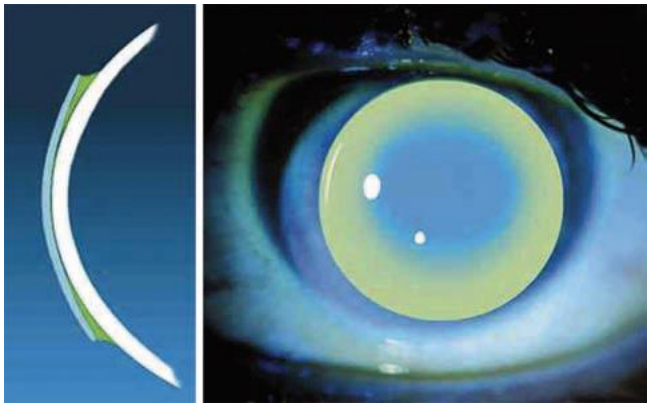

Appui central très large et marqué
Clairance périphérique trop importante
Risque de kératite au sommet du cône
Une lentille plus cambrée doit être essayée (R_0 plus petit)

Clairance périphérique : « edge lift »

Elle correspond à la zone de clairance périphérique de la lentille, permettant le renouvellement du réservoir lacrymal. Son épaisseur idéale est située entre 0.5 et 0.7 mm. Elle peut être modulée en modifiant le paramètre « edge lift (EL) » de la lentille en positif pour « ouvrir » le bord en cas de clairance trop fine, ou en négatif pour « fermer » le bord en cas de clairance trop large.

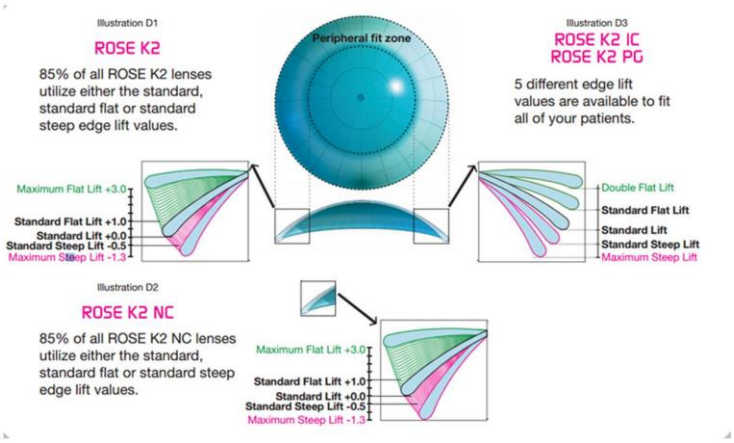

Exemple de différentes valeurs d'EL pour les lentilles Rose K2

Détermination de la puissance

Une fois l'évaluation des différents paramètres réalisée, une réfraction subjective avec la lentille d'essai la mieux adaptée est réalisée afin de déterminer la puissance nécessaire.

Prescription de la lentille

A l'issue de ces différentes étapes, une lentille d'essai est prescrite, précisant :

- La marque et le modèle de la lentille
- Le rayon de courbure postérieur
- Le diamètre
- La puissance
- Le dégagement au bord (EL)

Après explication de la manipulation et de l'entretien, le patient pourra ainsi utiliser la lentille dans sa vie quotidienne, pendant une période d'au moins un mois, avant une nouvelle consultation. Au terme de la période d'essai, le patient est revu en consultation de contactologie. Sont alors évalués le confort visuel et le confort de port du patient, ainsi que les éventuelles difficultés rencontrées lors d'un interrogatoire. L'acuité visuelle avec les lentilles est mesurée en faisant une sur réfraction si besoin. Le contactologue examine les yeux du patient avec et sans lentille. Si le patient est satisfait et que l'examen des yeux est correct, la lentille est prescrite définitivement, sinon une nouvelle lentille d'essai est prescrite.

4.5.2.3.2 Complications

Elles sont majoritairement d'ordre mécanique, liées au port de la lentille et favorisées par une mauvaise adaptation.

- Inconfort de port/intolérance au bout de quelques heures nécessitant leur retrait
- Fluctuations visuelles
- Kératite (notamment le syndrome 3h/9h) / ulcère / taie cornéenne secondaire
- Hyperhémie conjonctivale
- Néovascularisation cornéenne périphérique
- Kératite microbienne

Les complications hypoxiques sont très rares avec les LRPG grâce à l'excellente perméabilité à l'oxygène des matériaux actuels.

4.5.2.3.3 Suivi

Une fois la lentille définitive prescrite, une réévaluation régulière de l'adaptation doit être réalisée afin de s'assurer de l'absence de complications. De plus, la nécessité d'une modification peut être un signe de progression du KC. Le rythme de suivi est compris entre 6 mois et 1 an.

Les LRPG cornéennes sont proposées en première intention aux patients avec un KC et une plainte visuelle en lunettes. En raison de leur zone optique et leur diamètre de petite taille, elles sont particulièrement adaptées aux KC peu larges (ex : *Nipple cone*) et situés en zone centrale ou paracentrale. L'échec d'adaptation peut donc survenir pour 2 raisons principales :

- Liée au profil du KC : périphérique, zone d'ectasie très large, unilatéral
- Intolérance lors du port malgré une bonne adaptation

D'autres types de lentilles sont disponibles en cas d'échec des LRPG cornéennes.

4.5.2.4 LRPG cornéo-sclérales (50)

Ce sont des LRPG de plus grand diamètre (12.1 à 15 mm) que les LRPG cornéennes. Elles passent en pont au-dessus de la cornée pour se poser au niveau du limbe et de la sclère. Leurs avantages par rapport aux LRPG cornéennes sont inhérents à leur plus grand diamètre et zone optique :

- Meilleur confort de port/tolérance
- Meilleures performances visuelles
- Meilleure stabilité

Leur inconvénient est un risque accru d'hypoxie cornéenne.

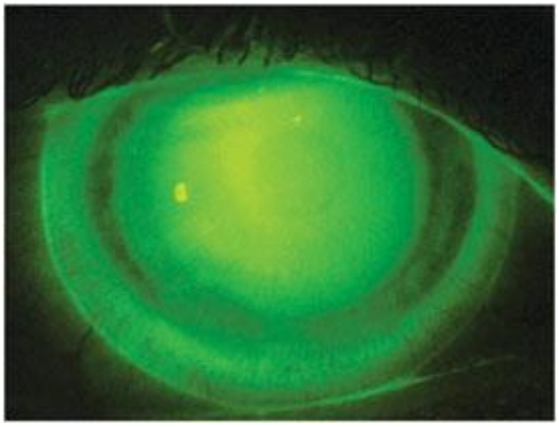

Lentille cornéo-sclérale

4.5.2.5 Lentilles sclérales (51)

De plus grand diamètre, el peuvent être mini-sclérales (15.1 à 18 mm) ou sclérales (> 18 mm). Elles passent en pont au-dessus de la cornée et du limbe et viennent se poser sur la sclère. Leurs avantages sont une meilleure stabilité, un meilleur confort de port/tolérance et de meilleures performances visuelles (zone optique large). Leur inconvénient est un risque accru d'hypoxie cornéenne. Elles sont indiquées en cas d'échec des LRPG cornéennes et des lentilles hybrides. Leur place tend à devenir de plus en plus importante.

4.5.2.5.1 Principes d'adaptation

L'objectif est de trouver une lentille sclérale qui passe en pont au-dessus de la cornée et du limbe et qui vienne se poser sur la sclère de façon tangentielle.

Clairance cornéenne :
L'évaluation se fait grâce à l'image directe biomicroscopique de la répartition de la fluorescéine dans l'espace entre la face postérieure de la lentille et la cornée. Cette clairance peut se mesurer sur un OCT de segment antérieur qui ne remplace pas l'examen biomicroscopique. Une clairance trop faible est à risque de contact avec la cornée et donc de kératite, alors qu'une clairance trop élevée entraîne une hypoxie par diminution de la transmissibilité en oxygène.
La clairance optimale est généralement située entre 200 et 400 µm au niveau du point cornéen le plus élevé (l'apex du KC) et entre 50 à 100 µm au limbe après au moins 1h de port.

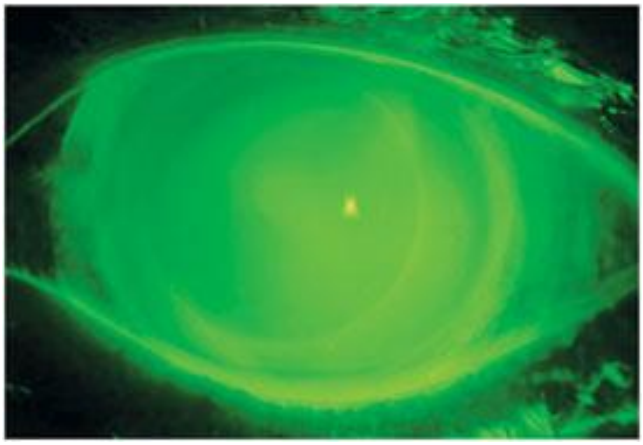

Lentille mini-sclérale
Clairance complète sans appui cornéen ni limbique

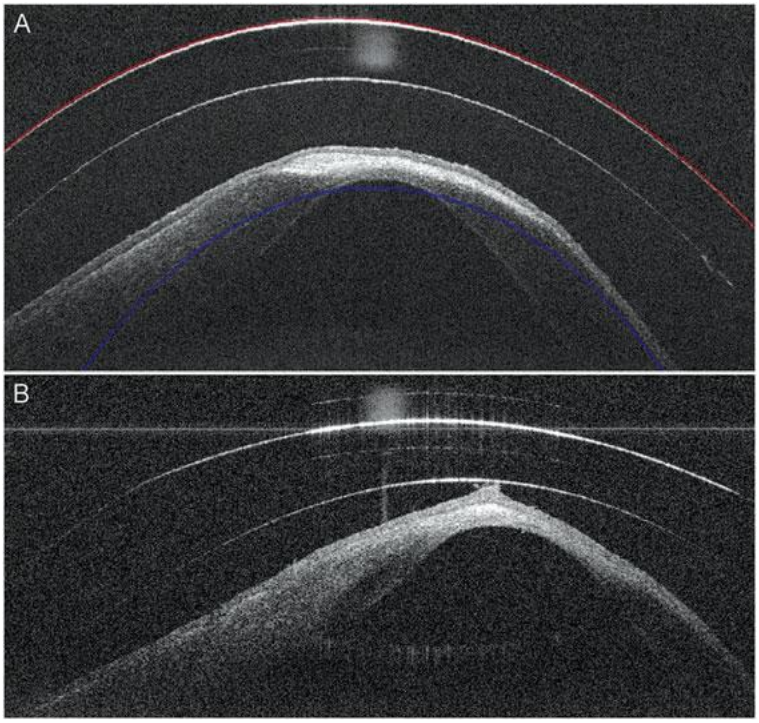

Coupe OCT de segment antérieur
A : Lentille sclérale sur un KC à un stade avancé. Clairance suffisante
B : Clairance insuffisante avec une zone de contact au sommet du cône

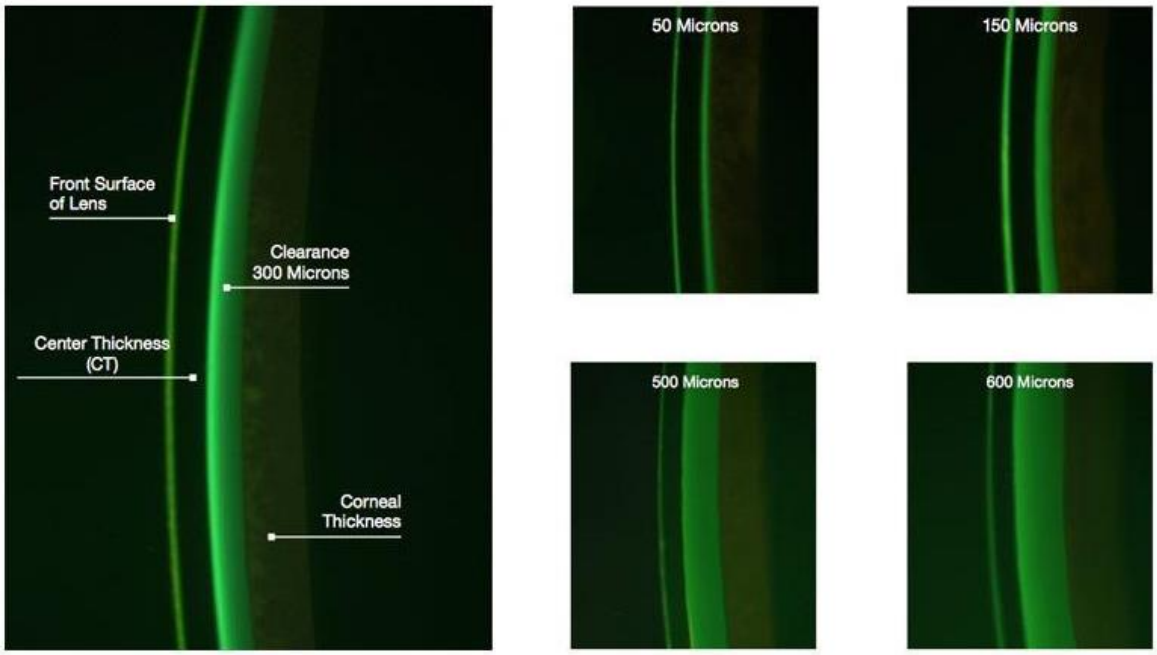

Estimation de la valeur de la clairance par l'épaisseur du ménisque de fluorescéine par rapport à l'épaisseur cornéenne et de la lentille

Appui périphérique :

Il est évalué par le blanchiment des vaisseaux conjonctivaux sous le bord de la lentille. Un appui trop important entraîne un écrasement des vaisseaux et donc un effet de blanchiment, alors qu'un appui trop faible entraînera une ouverture du bord de la lentille avec passage de bulles d'air.

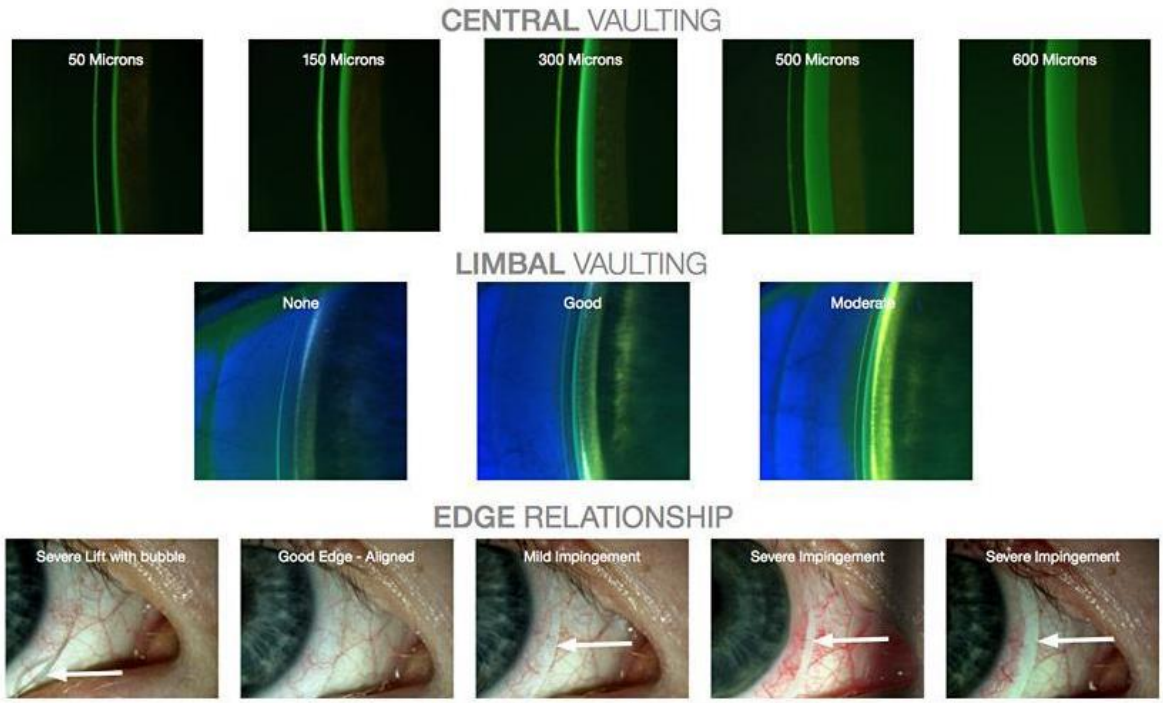

Critères d'évaluation de l'adaptation
Haut : Clairance centrale
Milieu : Clairance limbique
Bas : Appui périphérique

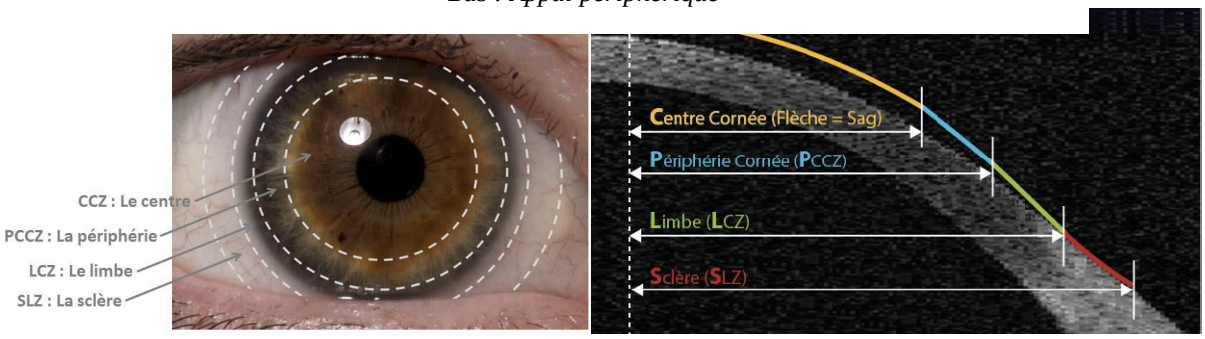

Lentilles sclérales ICD (LCS)
Paramètres modifiables

4.5.2.5.2 Manipulation

Elle est un peu plus complexe que pour les LRPG cornéennes. Leur pose et leur retrait se font à l'aide de ventouse.

Pose de la lentille :

- Remplissage de toute la lentille sclérale avec du sérum physiologique en unidose
- Pose à l'aide d'une ventouse de pose en position verticale (tête penchée vers le sol) en tendant bien ses paupières ouvertes
- Vérification de l'absence de bulle d'air

Lentille sclérale posée sur sa ventouse de pose
Remplie de sérum physiologique et fluorescéine

Retrait de la lentille :

- Instiller des gouttes de sérum physiologique dans les yeux
- Soulever le bord de la lentille à l'aide d'une ventouse de retrait



Retrait de la lentille sclérale à l'aide de la ventouse de retrait

4.5.2.6 Lentilles hybrides (52)

Elles sont constituées d'une partie centrale rigide, entourée d'une jupe souple.

La partie souple périphérique permet d'améliorer le confort de port et la stabilité.
Elles sont une alternative aux LRPG en cas d'intolérance ou échec d'adaptation. Elles peuvent être utilisées en seconde intention après échec des LRPG cornéenne et avant les lentilles sclérales.

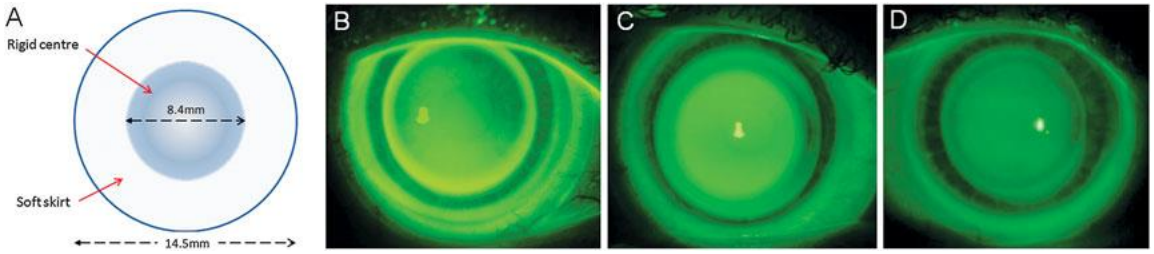

Exemple de lentilles hybrides : A : Configuration schématique
B,C,D : 3 différents modèles

4.5.2.7 Piggy-Back

Dans ce système, une lentille rigide repose sur une lentille souple de plus grand diamètre.
Ses indications sont les mêmes que les lentilles hybrides.

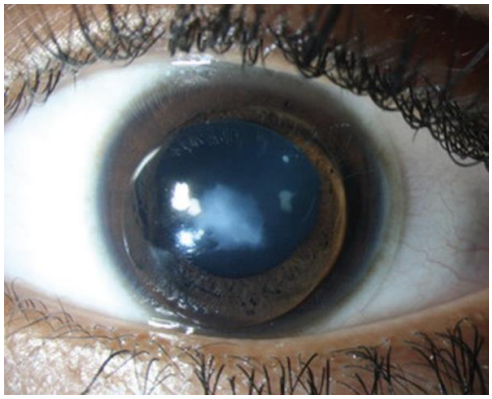

Piggy-back sur un KC avancé avec cicatrice cornéenne

4.5.2.8 Facteurs prédictifs de succès d'adaptation (vision et tolérance)

- Âge jeune (< 60 ans)
- Adaptation bilatérale
- Bénéfice visuel important : différence importante entre l'AV avec lunettes et avec LR
- Motivation, adhésion, coopération et compréhension du patient

4.5.2.9 Contre-indications

- Infection cornéenne active
- Trouble de la trophicité épithéliale : kératite importante/ulcère/syndrome sec sévère dans ce cas, il est parfois possible d'adapter une lentille sclérale en première intention
- Présence d'une bulle de filtration pour les lentilles sclérales et mini-sclérales qui viendraient appuyer sur la bulle
- Absence de respect des consignes de port et d'entretien des lentilles

4.5.3 Anneaux Intra-Cornéens (AIC)

Ils représentent une option chirurgicale peu invasive pour l'amélioration visuelle des patients (53). Ils ont pour but de modifier la géométrie cornéenne afin d'améliorer ses propriétés réfractives altérées par le KC. Cette technique a montré à travers les études son efficacité dans l'amélioration des valeurs kératométriques, de l'équivalent sphérique, du cylindre, et de l'acuité visuelle sans et avec correction. Le taux de succès des AIC est élevé, dépendant d'une sélection rigoureuse des patients, du choix du mode d'implantation (nombre d'anneau, taille, profondeur et localisation d'implantation), en fonction de nomogrammes, et de l'expérience du chirurgien (54).

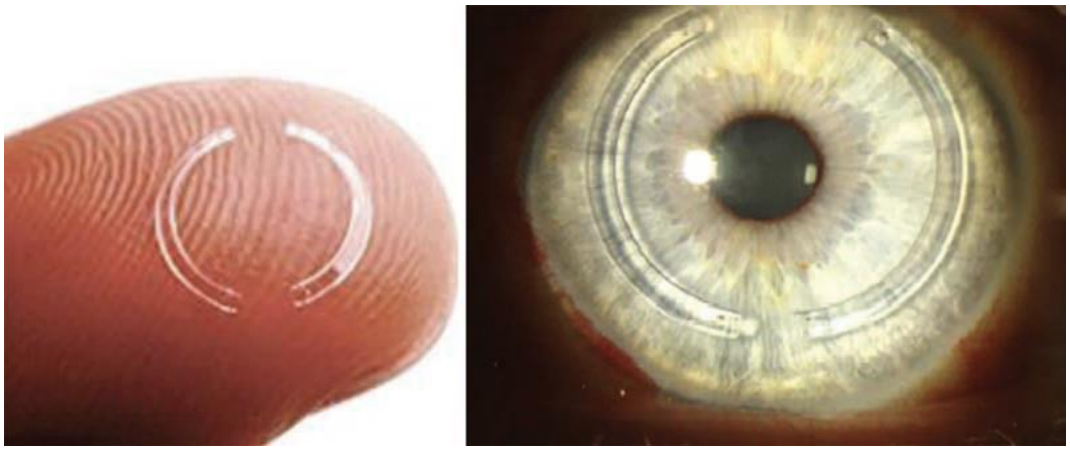

Anneaux intra-cornéens

4.5.3.1 Mécanisme d'action

Les AIC sont des sections d'anneaux transparents en PMMA (Polyméthyl méthacrylate), insérés dans l'épaisseur cornéenne entre les fibres de collagène, entraînant un aplatissement du centre de la cornée. Le degré d'aplatissement est proportionnel à l'épaisseur du segment implanté et inversement proportionnel à sa longueur.

4.5.3.2 Procédure chirurgicale

Procédure manuelle (séminale):

- Marquage du centre de la pupille
- Création d'une incision à une profondeur de 70 à 80% de l'épaisseur cornéenne
- Application d'un anneau de succion afin de maintenir la cornée

- Création des tunnels d'implantation de chaque côté de l'incision à l'aide de dissecteurs semi-circulaires
- Insertion du/des AIC par l'incision à l'intérieur des tunnels

Procédure assistée par laser femtoseconde / fs (la plus pratiquée) :

- Marquage du centre de la pupille
- Application d'un anneau de succion
- Positionnement du cône du laser afin d'aplanir la cornée
- Création des tunnels à 70-80% de l'épaisseur cornéenne par le laser fs
- Création d'une incision verticale par le laser fs
- Insertion manuelle du/des AIC à l'intérieur des tunnels par l'incision

En théorie, la procédure assistée par le laser fs permet une dissection stromale plus précise et contrôlée mais en termes de résultats réfractifs et visuels, les études ont montré que les deux techniques donnent des résultats similaires (53).
Le traitement assisté par laser fs permet cependant une procédure plus rapide, plus simple et plus confortable pour le patient.

4.5.3.3 Choix du schéma d'implantation

En fonction du profil topographique du KC, le chirurgien devra choisir :

- Le nombre d'AIC à implanter
- L'épaisseur du/des AIC
- La longueur d'arc
- Le diamètre
- La position de l'incision

Des nomogrammes ont été élaborés par les laboratoires produisant les AIC afin de guider le chirurgien dans le choix du schéma d'implantation. Ils sont donnés à titre indicatif et ne se substituent pas à l'expérience du chirurgien.
Par exemple, les nomogrammes développés par KERARING prennent en compte l'aspect topographique du KC et l'erreur réfractive du patient.

Étapes à suivre pour le choix du schéma d'implantation :

- Réfraction subjective
- Topographie cornéenne

- Pachymétrie : Épaisseur cornéenne minimale à 5.5 et 6.6 mm de zone optique
- Déterminer le méridien le plus cambré
- L'épaisseur de l'AIC ne doit pas dépasser 60% de l'épaisseur cornéenne minimale à 6 mm de zone optique

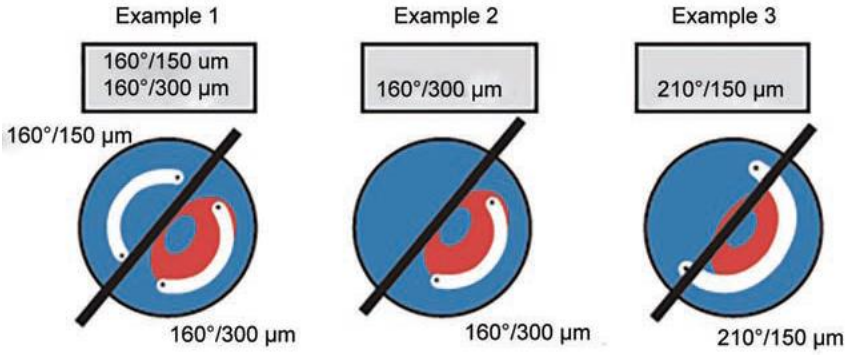

Positions possibles d'implantation d'après le nomogramme

Facteurs prédictifs de succès (55)

- MAVAC < 9/10
- KC stable
- Alignement des axes réfractifs et kératométriques (<15° de différence)
- Astigmatisme interne < 3D
- Épaisseur cornéenne dans la zone du tunnel : > 400 µm (valeur minimale, dépend de l'épaisseur de l'AIC choisi)
- Absence de cicatrice cornéenne

En dépit des facteurs prédictifs et de l'utilisation des nomogrammes, une prédictibilité des résultats post opératoires de 100% n'est pas possible, suggérant qu'une analyse plus complexe est nécessaire. Ceci est expliqué en grande partie par les altérations biomécaniques du KC, rendant moins prévisible la modification architecturale de la cornée par l'implantation des AIC.

La prédictibilité des résultats post opératoires pourrait être améliorée en prenant en compte les aberrations cornéennes d'ordre supérieur (56).

4.5.3.4 Complications *(57)*

Per opératoires

- Formation incomplète du tunnel

- Asymétrie de profondeur du tunnel
- Décentrement de la découpe
- Perforation cornéenne postérieure (tunnel trop postérieur)
- Perforation de la couche de Bowman (tunnel trop antérieur)

Post opératoires

- Ulcérations épithéliales
- Halos lumineux
- Photophobie
- Dépôts lipidiques le long des anneaux
- Néovascularisation (incision, tunnel)
- Migration de l'AIC
- Extrusion de l'AIC
- Kératite infectieuse
- Douleur neuropathique persistante

Les complications des AIC restent rares, et l'un des avantages majeurs de cette technique chirurgicale est sa réversibilité. L'AIC implanté peut être retiré en cas de complication ou de mauvais résultat, et un nouvel anneau peut être remis en place secondairement.

En cas de KC évolutif, le traitement peut être couplé, dans le même temps opératoire, au CXL.

4.5.4 Laser excimer et Kératocône

Le laser excimer fait partie intégrante de l'arsenal thérapeutique déployé pour la réhabilitation visuelle du KC.

Le laser excimer peut être réalisé selon deux modalités :

1) Photokératectomie réfractive (PKR) : concerne les actes de chirurgie réfractive et donc pas le KC.

2) Photokératectomie thérapeutique (PKT) : concerne la chirurgie thérapeutique pour le KC, réalisable soit guidé par la réfraction du patient, soit guidé par la topographie cornéenne du patient. Le laser n'est possible que pour des cornées dont l'épaisseur dépasse 450 microns au point le plus fin et doit être limitée à environ 50 micromètres de photoablation. Actuellement,

un CXL est systématiquement associé aux procédures de laser excimer, soit en amont soit le jour de la chirurgie, afin de renforcer la cornée par ailleurs régularisée mais amincie.

4.5.4.1 PKT et KC

Plusieurs études ont été menées sur des patients atteints de KC ayant bénéficié d'une PKR seule. L'étude de Guedj M et al. a montré une diminution de l'erreur sphérocylindrique et de la kératométrie moyenne de 3D sans évolution ou accélération du KC à 5 ans (58). Néanmoins, une étude réalisée sur des KC grade 1 à 2 selon Krumeich a montré 1,7% d'évolution à 5 ans (59). Une autre étude prospective sur la PKR topoguidée sur des KC débutant à modéré a montré une amélioration de l'AV sans donnée concernant l'évolution du KC (60).

4.5.4.2 PKT associée au Corneal Collagen Cross-linking (CXL)

Des protocoles associant laser excimer et CXL ont été développés :

1) le protocole de Crête associe une PKT transépithéliale (TE) et un CXL conventionnel (61).

2) le protocole de Crête amélioré associe une PKT TE complétée d'une PKR conventionnelle sur 5.5 mm (50 microns d'ablation maximum) et un CXL conventionnel (62).

3) le protocole d'Athènes associe une PKT TE complétée par une PKR topoguidée et un CXL accéléré (63).

4) le protocole d'Athènes amélioré utilise un CXL accéléré topoguidé (64).

Tous ces protocoles permettent une amélioration de l'AV, une diminution de l'équivalent sphérique et de la kératométrie maximale (Kmax).

4.5.4.3 Triple procédure : Anneaux intra-cornéens, laser excimer et CXL

Le laser excimer peut également s'associer à l'implantation d'AIC selon plusieurs modes :

1) le mode séquentiel : pose d'AIC puis CXL (1 à 6 mois après) puis PKR sphéro-cylindrique ou topoguidée (6 mois après) (65).

2) le mode séquentiel accéléré : pose d'AIC puis PKR + CXL (1 à 12 mois après). La PKR peut être sphéro-cylindrique, aberroguidée ou topoguidée (66).

3) le mode concomitant : pose d'AIC + PKT TE + CXL dans le même temps opératoire (67).

Ces études ont montré une diminution de l'équivalent sphérique de 3D, une diminution de la kératométrie moyenne de 5D, une diminution des aberrations optiques (coma) et une amélioration de l'acuité visuelle, corrigée ou non.

4.5.4.4 Complications du laser excimer

1) Le voile de fibrose superficiel cornéen (*haze*). La MMC 0,02% doit toujours être utilisée en cas de laser excimer car elle diminue le risque haze.

2) L'extrusion d'AIC. Il est recommandé de réaliser un OCT après la pose d'AIC pour mesurer la profondeur réelle de l'AIC et la photoablation doit être limitée en regard de l'anneau.

3) La kératite infectieuse

La désépithélialisation peut être mécanique, à l'aide d'alcool dilué ou TE au laser excimer.

Le suivi est toujours de vigueur car une évolution du KC est toujours possible.

4.5.5 Implantation phaque

L'implantation phaque est intéressante dans le KC en cas de myopie forte prédominante avec peu d'astigmatisme irrégulier. Les anisométropies fortes sont également une bonne indication, à condition que l'acuité corrigée soit améliorable en lunettes et que la maladie soit stabilisée. Elle permet une correction stable et efficace de l'amétropie, une préservation de l'accommodation, un centrage stable et une réversibilité en cas d'échec. L'association avec les autres procédures utilisées pour réduire l'asymétrie cornéenne et stabiliser la maladie est possible.

Les critères recommandés, à titre indicatif, pour l'implantation sont les suivants :

- KC stable
- Profondeur de chambre antérieure > 2,8 mm
- Meilleure acuité visuelle corrigée > 4/10
- Équivalent sphérique > -2.75
- Absence d'astigmatisme irrégulier cliniquement significatif (différence d'au moins 1 ligne d'acuité visuelle entre la correction en lunettes et en lentilles rigides)

Les complications comprennent :

- Perte cellulaire endothéliale

- Cataracte
- Hypertonie oculaire
- Ovalisation de la pupille
- Rotation/décentrement de l'implant
- Phénomènes photiques
- Décollement de rétine

Il est préférable d'utiliser des implants de type ICL (Implantable Collamer Lens, STAAR Surgical, United States), permettant de réaliser des micro-incisions (1.8 à 2 mm) et une implantation en chambre postérieure, derrière l'iris.

4.5.6 Chirurgie de la cataracte

Calcul de l'implant

La chirurgie de la cataracte dans le KC pose le problème de la précision du calcul de l'implant. Les facteurs d'imprécision de calcul dans le KC sont les suivants :

- Longueur axiale plus importante
- Profondeur de la chambre antérieure plus importante
- Valeurs kératométriques non régulières sur la surface cornéenne
- Imprécision de mesure kératométrique
- Imprécision de mesure de la longueur axiale en fonction de la position du cône

Typiquement, la biométrie optique a tendance à surestimer la kératométrie et sous-estimer la puissance dioptrique de l'implant, entraînant une erreur hypermétropique post opératoire. Cette erreur est d'autant plus importante que les valeurs kératométriques sont hautes (stade plus avancé du KC). Des valeurs supérieures à 55 D sont particulièrement à risque d'erreur. Dans ce cas, l'utilisation d'une valeur kératométrique standard plutôt que la valeur mesurée semble plus prédictible. Concernant la formule de calcul, la SRK/T semble être la plus précise.

Enfin, il a été montré qu'un traitement par AIC préalable permettait une meilleure précision des mesures et donc une meilleure prédictibilité du résultat post-opératoire.

Incision

Sur une cornée kératocônique, la création d'une incision peut se révéler compliquée, en raison du risque d'induction d'astigmatisme et de déstabilisation de la cornée. De plus, il est plus difficile d'obtenir une incision auto-étanche, et la cicatrisation peut être moins bonne. Une incision temporale standard en cornée claire peut donc être réalisée, mais afin de limiter le

risque de complications liées à l'incision, il est préférable de la réaliser le plus proche du limbe possible, de la suturer plus facilement, et de privilégier une micro-incision.

Choix de l'implant

L'implantation torique dans le KC a montré de bons résultats réfractifs et visuels post-opératoires. Comme mentionné précédemment, le calcul reste imprécis surtout dans les formes sévères. De plus, il existe un plus grand risque de rotation de l'implant en raison de la taille du sac capsulaire plus importante dans le KC (longueur axiale, myopie, et WTW plus importants). L'utilisation d'un anneau de tension capsulaire peut s'avérer utile.

Il est donc suggéré de réaliser une implantation torique dans les cas suivants :

- KC stable
- Formes légères voire modérées de KC
- Absence de perspective de Kératoplastie ou adaptation en LR

	Biométrie		**Implantation torique**		**AIC préopératoire**
	***K* utilisé**	**Réfraction cible**	**Présence de risque de KP ou LRPG/VSCL**	**Absence de risque de KP ou LRPG/VSCL**	
KC léger à modéré *(K < 55 D)*	Mesuré	Myopie légère	NON	OUI	OUI si indiqué
KC sévère *(K > 55 D)*	Standard	Myopie légère	NON		

Calcul et choix du type d'implant en fonction du contexte et de la sévérité du KC

4.5.7 Kératoplasties (KP)

La greffe de cornée constitue le traitement de dernière ligne du KC (68). Il s'agit de la procédure la plus invasive, avec un risque important de complications. La réhabilitation visuelle post-opératoire est longue, et nécessite un suivi rapproché et prolongé. Elle doit être réservée aux KC à un stade très avancé, avec 2 indications principales (69-70) :

- Cicatrice stromale dense ne permettant pas une acuité visuelle satisfaisante, ou non accessible aux traitements peu invasifs (LR, AIC, laser, implants)
- Amincissement cornéen majeur avec risque important d'hydrops (dans ce cas la vision est également très limitée et les AIC ou la photokératectomie ne sont pas réalisables)

Les 2 modalités de KP sont la Kératoplastie Transfixiante et la Kératoplastie Lamellaire Antérieure Profonde.

4.5.7.1 Procédures chirurgicales

Kératoplastie transfixiante (KT)

Il s'agit de la technique la plus utilisée actuellement (71-72). La procédure chirurgicale classique est la suivante :

- Marquage du centre de la cornée (apex) ou de la pupille
- Marquage des 8 positions radiaires à partir du centre
- Trépanation transfixiante de la cornée « donneur » par voie postérieure à un diamètre prédéfini (+/- 8 mm)
- Trépanation de la cornée « receveur » par voie antérieure à l'aide d'un trépan ventousé
- Positionnement et suture de la cornée « donneur » à l'anneau « receveur » (points séparés, surjet ou les deux)
- Optimisation de la tension des sutures afin de réduire l'astigmatisme

Kératoplastie Lamellaire Antérieure Profonde (KLAP) : Technique de la Big-Bubble (73)

- Marquage du centre de la cornée (apex) ou de la pupille
- Marquage des 8 positions radiaires à partir du centre
- Trépanation partielle de la cornée « receveur » par voie antérieure (à 80% de sa profondeur)
- Insertion d'une aiguille fine (27-30 gauges) reliée à une seringue dans le stroma jusqu'au centre
- Injection d'air dans le stroma pour obtenir une *big-bubble* jusqu'aux limites de la trépanation qui peut être de différents types :
    - *Big-Bubble de « type 1 »* = Dissection entre le stroma postérieur et la couche de Dua (membrane située en avant de la membrane de Descemet)
    - *Big-Bubble de « type 2 »* = Dissection entre la couche de Dua et la membrane de Descemet
    - *Forme mixte avec combinaison de type 1 et type 2*

- Injection de produit viscoélastique dans la *big-bubble*
- Découpe et ablation du stroma séparé de la Dua-Descemet grâce à la *big-bubble*
- Trépanation transfixiante de la cornée « donneur » par voie postérieure
- Ablation de l'endothélium du greffon
- Suture du greffon à l'anneau receveur sur le lit descemétique (points séparés, surjet)
- Ajustement de la tension des sutures pour minimiser l'astigmatisme

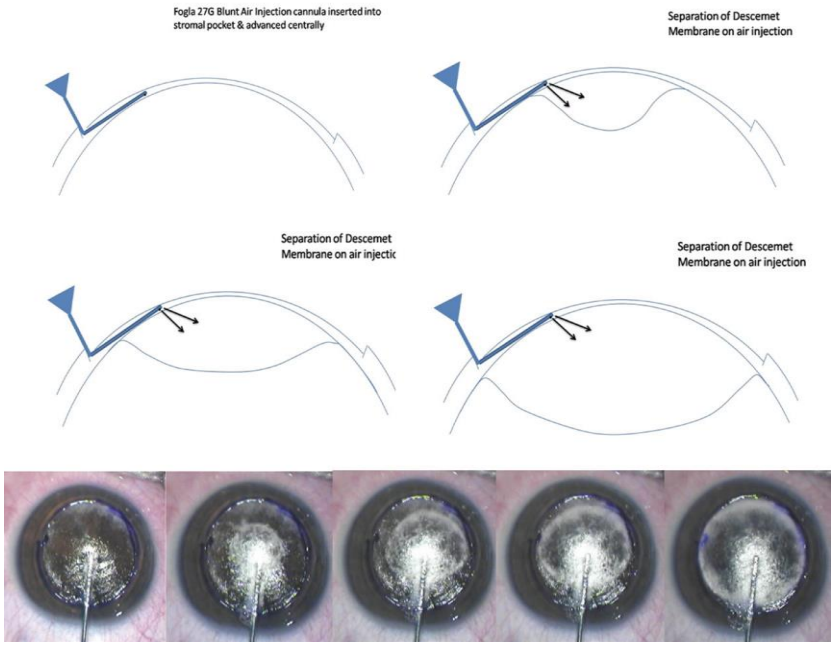

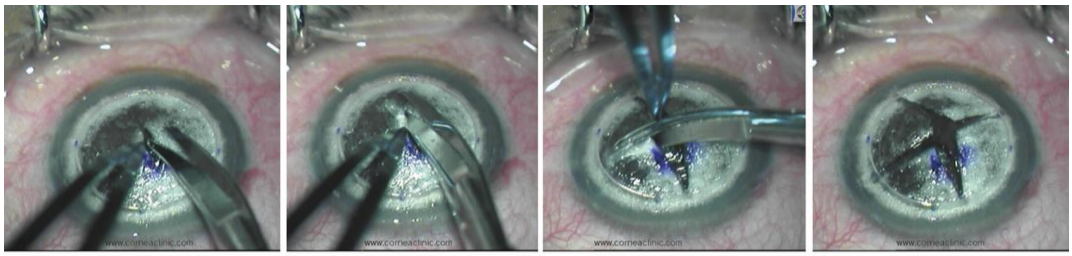

Using Fogla R & L Scissors, the overlying stroma is split into 4 quadrants

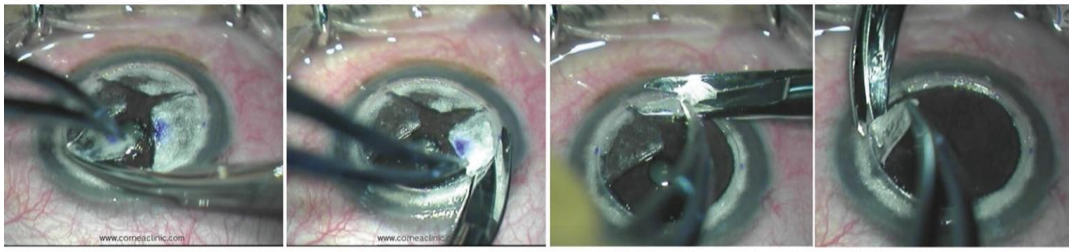

Using Fogla R & L Scissors, each quadrant of stromal tissue is excised carefully at the edge of corneal trephination

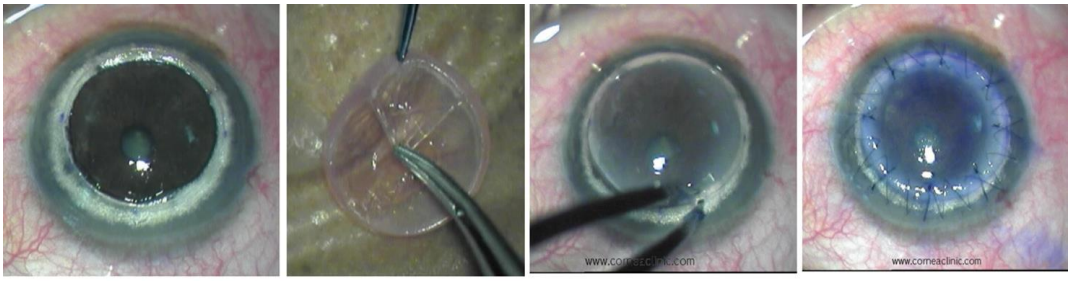

Note bare DM after excision of stromal tissue, Donor tissue is prepared by peeling off DM using fine tying forceps, Donor tissue is placed on the host bed and sutured using 10-0 Nylon suture

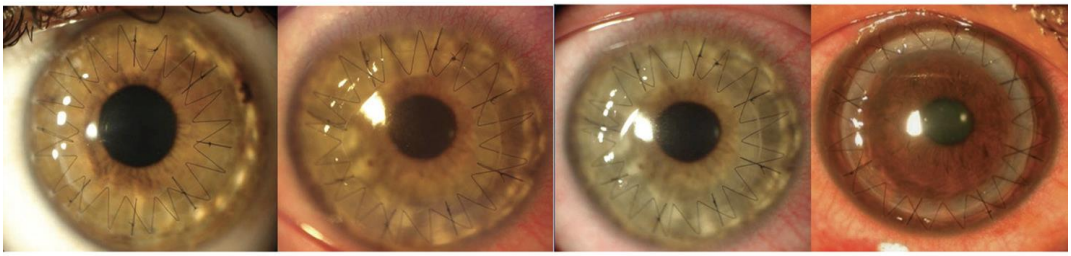

Post operative outcome is excellent following Big Bubble technique of DALK surgery
This technique also allows better utilization of donor tissues from the Eyebank

4.5.7.2 Complications

- *Communes aux KP*
  - Retard de cicatrisation épithéliale et ulcère persistant
  - Rejet de greffe
  - Hypertonie oculaire
  - Cataracte
  - Infection post opératoire
  - Déjantement des berges du greffon
- *Spécifiques*
  - KT
    - Rejet endothélial
    - Dysfonction endothéliale primaire du greffon
    - Hémorragie expulsive
    - Épuisement de l'endothélium
  - KLAP
    - Décollement précoce de l'endothélium
    - Opacification secondaire au niveau de l'interface

4.5.7.3 Suivi post-opératoire

Quelle que soit la technique choisie, un suivi post opératoire rapproché et prolongé est nécessaire. Le traitement postopératoire comporte :

- **Un traitement anti-rejet** : Corticostéroïdes locaux à dose décroissante pendant une durée minimale d'un an
- **Un traitement cicatrisant** : Larmes lubrifiantes, pommades cicatrisantes
- **Un traitement antibiotique** : collyre antibiotique large spectre
- Si nécessaire : **un traitement hypotonisant**

Il n'y a pas de protocole unique recommandé pour le traitement post opératoire. Il varie en fonction des centres et des habitudes des chirurgiens.

Consignes post-opératoire greffes transfixiante (KT) ou lamellaire antérieure (KLAP)

	PRESCRIPTIONS Eléments de suivi	J0	S1	S2	M1	M2	M4	M6	M8	M10	M12	M24
Recommandations USA - 2020	Solution hyper osmotique OSMODROP	x3	x3	STOP								
	Antibio corticoïde CHIBRO-CADRON	x5	x5	x4	x4	x4	x4	Stop				
	Corticoïde non conservé DEXAFREE UD							x3	x3	x3	x2	x1
	AINS collyre si PKE associée OCUFEN UD		X2 Dès réépith	x2	STOP							
	Acide Hyaluronique NEOVIS TOTAL 15mL				x4	x4	x4	x3	x3	x3	x3	x3
	Pommade le soir LIPOSIC	x5	x5	x4	x4	x2	x2	x1	x1	x1	x1	x1
Cas particuliers	Trophicité EPITHELIUM	Δ	Δ	Δ	Δ	Δ						
	PIO				Δ	Δ	Δ	Δ	Δ	Δ	Δ	Δ
	ABLATION SUTURES						Δ	Δ	Δ	Δ	Δ	
	Imagerie OCT MAC/ NO					Δ		Δ			Δ	Δ
	Cs OPH traitant	M3									M18	/6 mois

- **Greffe controlatérale** : ajout Fluorometholone si plus de stéroïdes x 1
- **ATCD HSV** : Zelitrex 1 cp x 2 dès 24H pré-opératoire + au long cours prise de stéroïdes en post-opératoire
- **2ème greffe / ATCD Rejet** : ajout ciclosporine 2 % x 3 dès réépithélialisation totale
- **Retard de cicatrisation** : arrêt conservateurs < S/c Stéroïdes < bouchons méatiques < GMA < Blépharro < Botox
- **HTIO cortico-induite** : ajout combinaison alpha+/bétaB et décroissance plus rapide stéroïdes, suivi rapproché, relais Fluorometholone si HTO persiste
- **Néovaisseaux actifs** : majoration stéroïdes + S/c Avastin < PDT au cas par cas

Protocole de suivi pendant la 1ère année post-greffe au CHU de Bordeaux 2020

Le re

premiers mois post opératoires, et faible au-delà d'un an. Il peut toutefois survenir tout au long de la durée de vie du greffon, c'est pourquoi un suivi régulier est nécessaire et le patient doit être informé des signes de rejet et de la nécessité de consulter en urgence en cas d'apparition de ceux-ci.

Les facteurs de risque de rejet sont les suivants :

- Antécédent de rejet de greffe
- Greffe récente
- Âge jeune
- Greffon de grand diamètre (> 9 mm)

- Néovascularisation cornéenne périphérique
- Antécédent de greffe de cornée homolatérale
- Greffe de cornée controlatérale récente
- Chirurgie oculaire
- Antécédent d'herpès cornéen/ herpès cornéen actif
- Hypertonie oculaire
- Suture détendue/cassée
- Mauvaise observance du traitement anti-rejet

4.5.7.4 KT vs KLAP

La KT a longtemps été le traitement de choix des formes avancées de KC. L'amélioration des techniques opératoires a augmenté la popularité de la KLAP. Les études comparant les 2 techniques ont montré un taux de rejet significativement moins important avec la KLAP, avec des résultats réfractifs et visuels comparables. Le principal facteur limitant les résultats visuels de la KLAP est la qualité de dissection stromale. Les mauvais résultats visuels semblent être attribués à l'épaisseur du stroma résiduel et à un moindre degré à l'irrégularité de l'interface. La réalisation de la KLAP est donc plus complexe que la KT et les résultats visuels dépendent donc en grande partie de l'expérience du chirurgien.

Plus récemment des procédures assistées par laser fs ont vu le jour, à la fois pour la KT et pour la KLAP. Elles permettent une meilleure précision de découpe des cornées « donneur » et « receveur », minimisant l'incongruence, améliorant la stabilité de l'incision, et permettant une meilleure cicatrisation et un astigmatisme post opératoire réduit.

4.5.7.4.1 Avantages de la KLAP sur la KT

- Taux de rejet plus faible : pas de rejet endothélial
- Préservation des cellules endothéliales
- Pas de procédure chirurgicale « à ciel ouvert »
- Durée de vie du greffon plus longue
- Traitement corticostéroïde plus court : moins de risque de cataracte et d'hypertonie oculaire/glaucome secondaire

4.5.7.4.2 Inconvénients de la KLAP sur la KT

- Technique chirurgicale plus complexe
- Difficilement réalisable en cas de cicatrice stromale ou néovascularisation
- Non réalisable en cas d'antécédent d'hydrops

4.5.8 Perspectives

4.5.8.1 *Greffe de couche de Bowman*

Cette technique chirurgicale récente consiste en l'insertion d'une couche de Bowman isolée issue d'une cornée « donneur » à l'intérieur d'une poche créée dans l'épaisseur du stroma du patient. Le greffon est préparé en disséquant une lamelle de stroma antérieur d'un diamètre de 9 à 11mm, colorée par du bleu tryptan puis insérée dans la poche stromale à travers des tunnels scléraux. Son effet est d'améliorer la stabilité cornéenne et d'éviter une perforation en cas de cornée très fine. Elle est indiquée aux stades avancés de la maladie, afin de retarder une greffe de cornée et permettre ainsi une adaptation en lentilles rigides. Les études préliminaires ont montré une amélioration des valeurs kératométriques, de l'épaisseur cornéenne, des aberrations cornéennes et de la meilleure acuité visuelle corrigée, avec une stabilité dans le temps. Le risque de rejet est faible et l'utilisation des corticostéroïdes est réduite par rapport aux techniques de greffes classiques (KLAP/KT). La principale complication est la perforation descemétique peropératoire, obligeant la réalisation d'une KT.

4.6 Association de patients

L'ancienne association de patients atteints de Kératocône (association Kératocône), n'étant plus en activité, une nouvelle association : « Association Française du Kératocône » a été créée en Décembre 2021 et se développera dès 2022.
En effet, les patients sont très demandeurs. Le recours à l'association de patients sera donc systématiquement proposé, le choix devant en rester au patient. L'association pourra participer activement et également à l'éducation thérapeutique en informant, orientant, aidant, soutenant le patient et ses proches.

5 Suivi clinique et paraclinique

5.1 Objectifs

Le principal objectif du suivi du kératocône est de prévenir et diagnostiquer son évolution afin de mettre en place les thérapeutiques adaptées et ce, afin d'éviter la survenue d'un handicap visuel.

Secondairement, il permettra de proposer au patient si nécessaire des solutions de réhabilitation visuelle selon une séquence adaptée.

5.2 Professionnels impliqués

Le suivi du kératocône relève d'une prise en charge spécialisée par un ophtalmologue. Il est recommandé pour le suivi paraclinique que les examens (en particulier les topographies cornéennes) soient réalisés sur le même appareil afin de garantir la reproductibilité et la comparabilité des mesures. Ainsi, il faudra encourager le patient à entreprendre un suivi régulier avec son ophtalmologue référent en limitant le nomadisme médical.

Les cas les plus complexes pourront être adressés en centre tertiaire.

5.3 Modalités

A tous les stades de la maladie, le suivi régulier des patients est primordial. Il permet de :

- Dépister une progression
- Évaluer la fonction visuelle
- Dépister les complications post-opératoires
- Proposer une prise en charge adaptée

Chaque consultation de suivi doit comporter au minimum :

- Un interrogatoire : évaluer la qualité de vie, rechercher des facteurs de risque de progression, la persistance de comportement de frottements oculaires
- Une évaluation visuelle : meilleure acuité visuelle corrigée
- Un examen ophtalmologique complet à la LAF : recherche de signes d'allergie oculaire, sécheresse, complications post-opératoires ou dû au port de lentilles

- Une topographie cornéenne : évaluer le stade du KC et son évolutivité en la comparant aux examens antérieurs

A l'issue de chaque consultation de suivi, le praticien doit pouvoir répondre aux questions suivantes :

- Le patient présente-t-il des facteurs de risque de progression ?
- Le patient a-t-il une acuité visuelle satisfaisante ?
- Le KC est-il évolutif ?
- Quelle est la sévérité du KC ?
- Le patient présente-t-il un risque d'hydrops à court terme ?

En fonction de la réponse à ces questions, une prise en charge spécifique et personnalisée pourra être proposée.

Chez un patient naïf de toute chirurgie, le rythme de surveillance dépendra de la présence de facteurs de risque de progression, essentiellement de son âge. Il n'y a pas de recommandations claires du délai entre 2 consultations de suivi en fonction de l'âge.

		KC léger	KC modéré	KC sévère
< 15 ans	**1ère consultation après le diagnostic**	1 à 3 mois ou CXL d'emblée	1 à 3 mois ou CXL d'emblée	CXL d'emblée si non contre-indiqué ou surveillance à 1 mois
	Suivi si KC stable	3 à 6 mois	3 mois	3 mois
15 à 20 ans	**1ère consultation après le diagnostic**	3 mois ou CXL d'emblée	3 mois ou CXL d'emblée	CXL d'emblée si non contre-indiqué ou surveillance à 1 mois
	Suivi si KC stable	6 mois	3 à 6 mois	3 mois
20 à 30 ans	**1ère consultation après le diagnostic**	3 à 6 mois	3 à 6 mois	3 mois
	Suivi si KC stable	6 mois	6 mois	3 à 6 mois
30 à 40 ans	**1ère consultation après le diagnostic**	6 mois	6 mois	3 à 6 mois
	Suivi si KC stable	6 mois	6 mois	6 mois
> 40 ans	**1ère consultation après le diagnostic**	6 mois	6 mois	6 mois
	Suivi si KC stable	1 an	1 an	6 mois à 1 an

Proposition de rythme de suivi pour le dépistage de la progression du KC en fonction de l'âge

Les tranches d'âge sont arbitraires et données à titre indicatif

Le rythme sera à moduler au cas par cas en fonction du profil du patient

Suivi après CXL

Le risque de progression, même s'il est diminué, reste présent après la réalisation du CXL. Un suivi rapproché la première année est nécessaire pour évaluer le résultat post-opératoire, vérifier l'absence de progression, et dépister d'éventuelles complications. Passé ce délai, le rythme de surveillance peut rejoindre celui proposé dans le tableau en fonction de l'âge.

5.4 Organigrammes de prise en charge

<table>
<tr><td colspan="2" rowspan="3">1. Profilage</td><td colspan="2">Sévérité (Stade)</td></tr>
<tr><td colspan="2">Localisation (Central/Périphérique)</td></tr>
<tr><td colspan="2">Retentissement fonctionnel
(Profession/Activités)</td></tr>
<tr><td colspan="2" rowspan="5">2. Facteurs de risque</td><td colspan="2">Age</td></tr>
<tr><td colspan="2">Familial</td></tr>
<tr><td colspan="2">Comportemental</td></tr>
<tr><td rowspan="2">Maladies associées</td><td>Ophtalmologiques
(Allergie, Syndrome sec)</td></tr>
<tr><td>Générales (T21…)</td></tr>
<tr><td colspan="2" rowspan="2">3. Éducation</td><td colspan="2">Arrêt des frottements (Questionnaire)</td></tr>
<tr><td colspan="2">Importance du suivi</td></tr>
<tr><td rowspan="2">4. Évolutivité</td><td>OUI</td><td colspan="2">CXL</td></tr>
<tr><td>NON</td><td colspan="2">Surveillance</td></tr>
<tr><td colspan="2" rowspan="3">5. Équipement optique</td><td colspan="2">Lunettes</td></tr>
<tr><td colspan="2">LSH</td></tr>
<tr><td colspan="2">LR</td></tr>
<tr><td colspan="2" rowspan="4">6. Chirurgie</td><td colspan="2">AIC</td></tr>
<tr><td colspan="2">PKT</td></tr>
<tr><td colspan="2">Implant</td></tr>
<tr><td colspan="2">KP</td></tr>
<tr><td colspan="2">7. Suivi</td><td colspan="2">Calendrier de suivi personnalisé</td></tr>
</table>

5.5 Éducation thérapeutique et modification du mode de vie

5.5.1 Éducation thérapeutique

L'éducation thérapeutique est primordiale. Le KC est une maladie chronique, potentiellement évolutive, nécessitant un suivi régulier. De plus, des facteurs comportementaux modifiables influencent l'évolution de la maladie. Le patient doit donc recevoir une information la plus complète possible et comprendre les enjeux de la prise en charge et du suivi.

A ce jour, il n'existe pas encore de dispositif d'Education Thérapeutique Patient (ETP), mais il est nécessaire de tout mettre en œuvre dans ce sens, de la part des centres de référence du KC et en concertation avec les membres de la future association de patients.

Facteurs comportementaux : L'arrêt des microtraumatismes répétés oculaires, s'ils existent, doit être fortement encouragé, et rappelé à chaque consultation de suivi. Leur origine doit être identifiée et supprimée, ou réduite au maximum. Une prise en charge psychologique voire psychiatrique peut parfois être nécessaire. Un questionnaire standardisé est en cours de validation, permettant de préciser la nature, l'importance, la périodicité, la causalité etc. des frottements (Projet QFK, financé par le CHU de Bordeaux). Il est donné au patient lors de la première consultation, et peut être répété au cours du suivi. Il permet parfois une prise de conscience par le patient du caractère pathologique de son comportement de frottement oculaire.

Importance du suivi : Le patient doit être conscient du caractère chronique de la maladie, de l'absence de traitement curatif et du potentiel évolutif. La compréhension des enjeux de la prise en charge est essentielle pour obtenir l'adhésion au suivi régulier pour éviter toute perte de vue et un risque de dégradation non pris en charge.

Annexe 1. Liste des participants

Ce travail a été dirigé par les Professeurs Pierre Fournié (CRNK, centre coordonnateur de Toulouse) et Touboul David, (CRNK, centre constitutif de Bordeaux).

Ont participé à l'élaboration du PNDS :

Rédacteurs

- Pr Pierre Fournié, PU-PH, Chef de service, Toulouse
- Pr David Touboul, PU-PH, Chef de service segment antérieur, Bordeaux

Groupe de travail multidisciplinaire

- Dr Edouard Klein, Toulouse
- Pr Béatrice Cochener, Brest
- Christine Tanguy, orthoptiste, Brest
- Pr Marc Muraine, Rouen,
- Dr Guillaume Boutillier, Rouen,
- Pr Carole Burillon, Lyon
- Dr Lydie Waucquier, Lyon
- Karen Ponton, orthoptiste, Lyon
- Pr Chiambaretta, Clermont-Ferrand
- Pr Vincent Daien, Montpellier
- Pr Vincent Borderie, Paris
- Dr Antoine Campagne (MG), Tours
- Dr Valentine Saunier, Bordeaux
- Dr Emilie Tournaire-Marques, Bordeaux
- Dr Rabia Bentata, Bordeaux
- Dr Pierre Legout, Bordeaux
- Dr Boris Foucque, Bordeaux
- Mme Elodie Prévot, orthoptiste, Bordeaux,
- Mme Susan Rouglan, orthoptiste, Bordeaux,
- Mme Esperanza Saez-Arcija, orthoptiste, Bordeaux,
- Mme Sophie Rossignol (nouvelle association patients), Bordeaux
- Mr Pascal Seguin, (nouvelle association patients), Bordeaux
- Mr Thomas Patris (nouvelle association patients), Bordeaux
- Mr Arnaud Alessandrin (nouvelle association patients), Bordeaux
- Mr Frédéric Brouillet, (nouvelle association patients), Bordeaux
- Mr Francesco Rotolo, (chargé de mission), BNDMR / Filière SENSGENE
- Mme Nathalie Thiery (Attachée de Recherche Clinique), Bordeaux

Déclarations d'intérêt

Tous les participants à l'élaboration du PNDS ont rempli une déclaration d'intérêt. Les déclarations d'intérêt sont en ligne et consultables sur le site internet du(des) centre(s) de référence.

Annexe 2. Coordonnées du(des) centre(s) de référence, de compétence et de(s) l'association(s) de patients

Centres de référence du kératocône (CRNK)

https://www.sensgene.com/les-centres-de-reference/crnk-centre-de-reference-national-du-keratocone

Centre de référence du kératocône (CRNK) (*centre coordonnateur*)

CHU de Toulouse - Pr Pierre FOURNIE

Hôpital Purpan
Place du Dr Baylac, Tsa 40031
31059 Toulouse
Tel : 05 61 77 20 57
keratocone@chu-toulouse.fr

Centre de référence du kératocône (CRNK) (*centre constitutif*)

CHU de Bordeaux - Pr David TOUBOUL

Hôpital Pellegrin
Place Amélie Raba Léon
33000 Bordeaux
Tel : 05 56 79 55 30
keratocone@chu-bordeaux.fr

Centres de compétence du kératocône

CHU de Brest - Pr Béatrice Cochener
Hôpital Morvan
5 Avenue Foch - 29609 Brest
Tel : 02 98 22 38 66

HOPITAUX UNIVERSITAIRES de Strasbourg - Pr Tristan Bourcier
1, place de l'Hôpital
BP 426 - 67091 Strasbourg Cedex
Tél : 03 69 55 02 70

AP-HP - Pr Jean-Louis Bourges
CHU Paris Centre Site Hôtel-Dieu APHP
3 avenue Victoria - 75004 Paris
Tél : 01 42 34 85 89

HOSPICES CIVILS de Lyon - Pr Carole Burillon
Hôpital Edouard Herriot
5 Place d'Arsonval - 69437 Lyon
Tel : 04 78 86 14 00

CHU de Clermont-Ferrand - Pr Frédéric Chiambaretta
Hôpital Gabriel Montpied
58 rue Montalembert - 63003 Clermont-Ferrand
Tel : 04 73 75 14 7

CHU de Besançon - Pr Bernard Delbosc
2 place Saint-Jacques - 25030 Besançon Cedex
Tél : 03 81 66 94 75

FONDATION OPHTALMOLOGIQUE ROTHSCHILD - Pr Eric Gabison
Fondation Ophtalmologique Adolphe de Rothschild
25 rue Manin - 75019 Paris
Tél : 01 48 03 65 68

AP-HM – Pr Louis Hoffart
80, rue Brochier - 13354 Marseille Cedex 5
Tél : 04 91 38 54 68

CHNO DES QUINZE-VINGT Paris - Pr Vincent Borderie
Centre Hospitalier National d'Ophtalmologie des Quinze-Vingts
28, rue de Charenton - 75571 Paris
Tél : 01 40 02 15 11

CHU de Rouen - Pr Marc Muraine
Hôpital Charles Nicolle
1, rue de Germont - 76100 Rouen
Tel : 02 32 88 89 90

CHU de Nantes - Dr Isabelle Orignac
5, allée de l'Ile Gloriette - BP 1005 - 44093 Nantes Cedex 1
Tél : 02 40 08 34 01

CLINIQUE JULES VERNE - Dr Xavier Zanlonghi
2 Route de Paris - 44300 Nantes
Tél : 02 51 83 07 17

CHU de Limoges - Pr Pierre Yves Robert
2, avenue Martin Luther King - 87042 Limoges Cedex
Tél : 05 55 05 62 34

PROCHAINEMENT

CHU de MONTPELLIER - Pr Vincent Daien
Hôpital Gui de Chauliac

CHU d'AMIENS – Pr Alexandre Denoyer
CHU Robert Debré

ASSOCIATION DE PATIENTS

Une nouvelle association : « Association Française du Kératocône » a vu le jour en Décembre 2021 et se développera dès 2022.

Annexe 3. Arbre décisionnel en vue du diagnostic

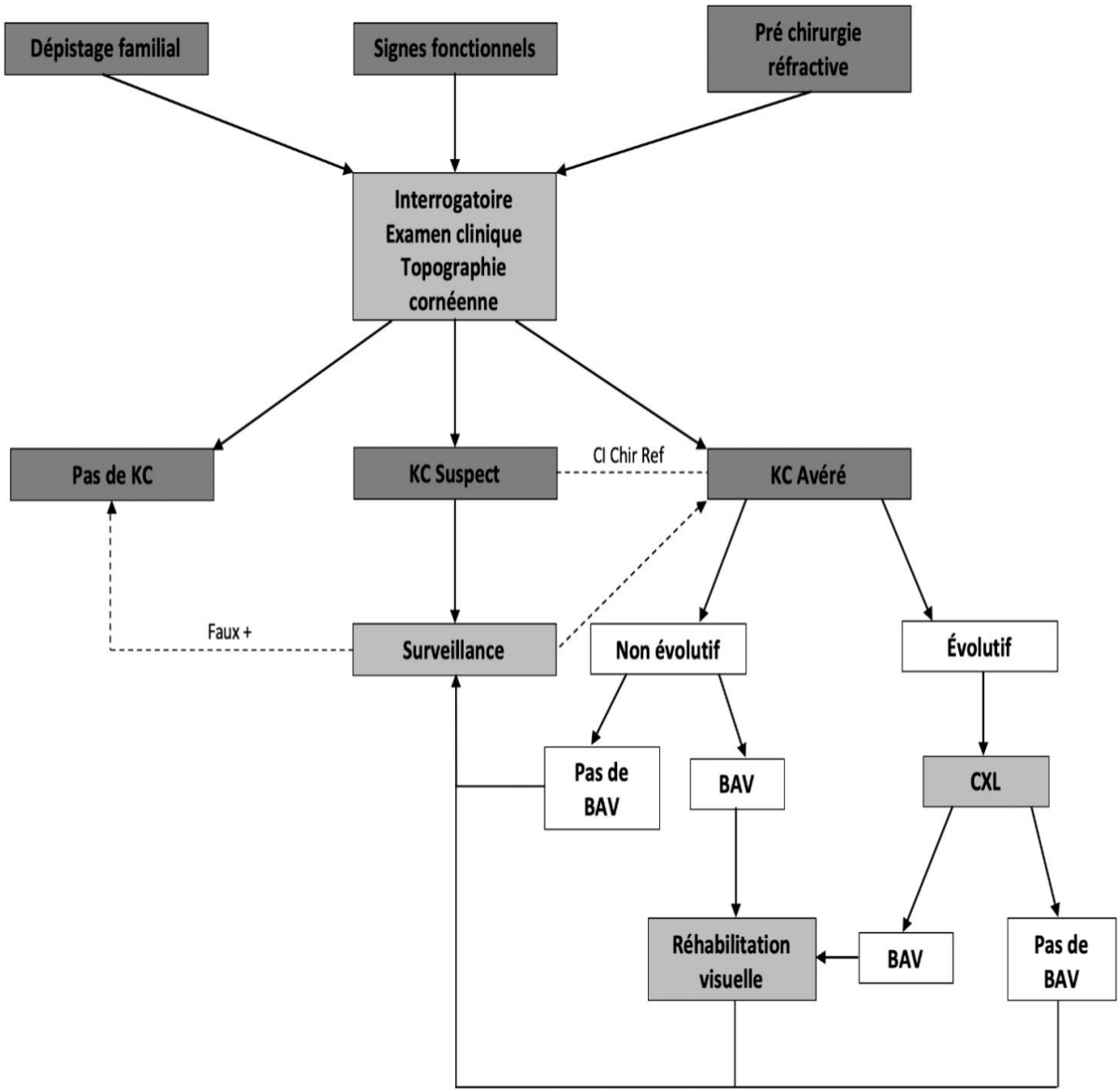

Organigramme de prise en charge générale

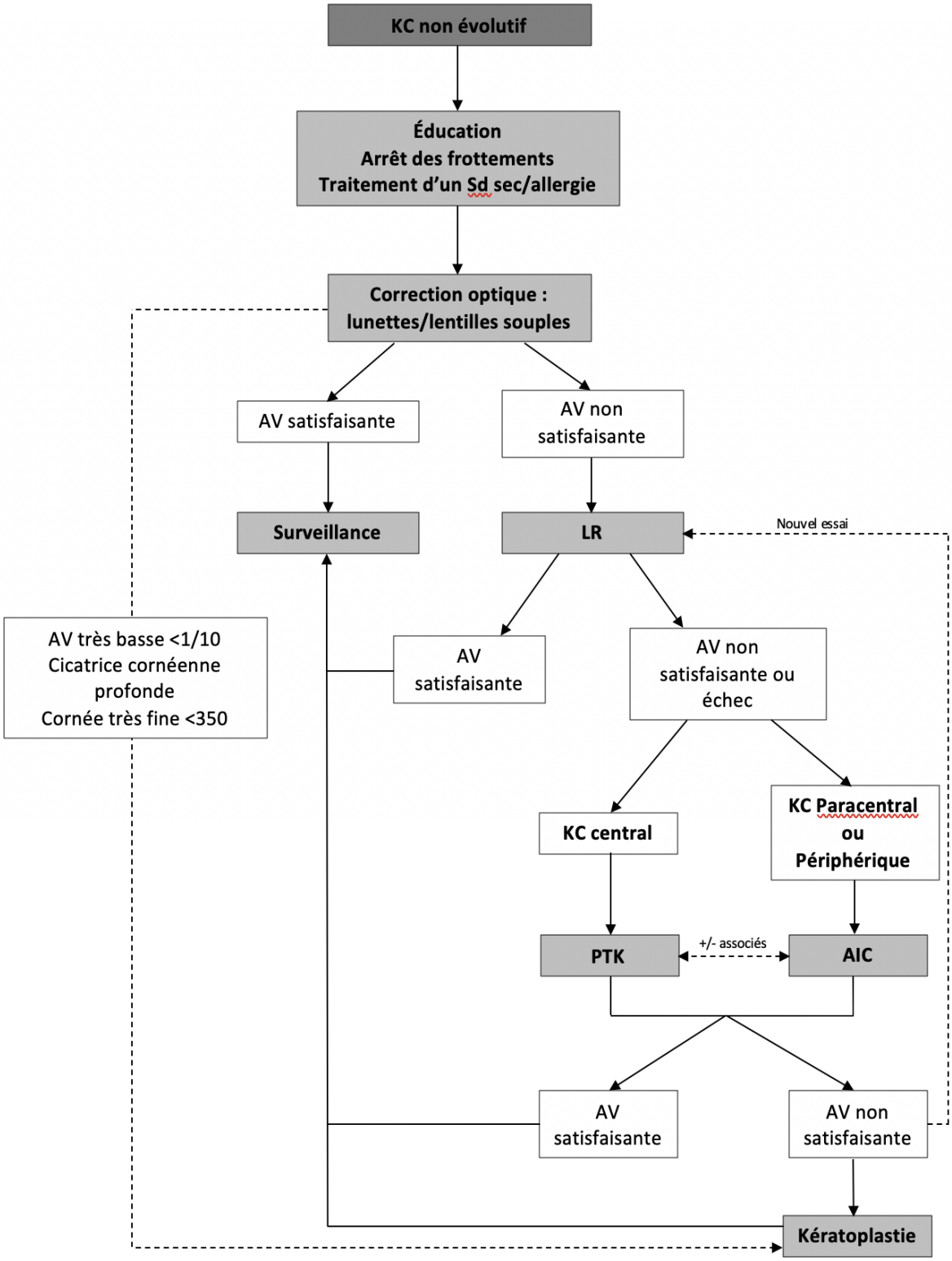

Organigramme de prise en charge du KC non évolutif

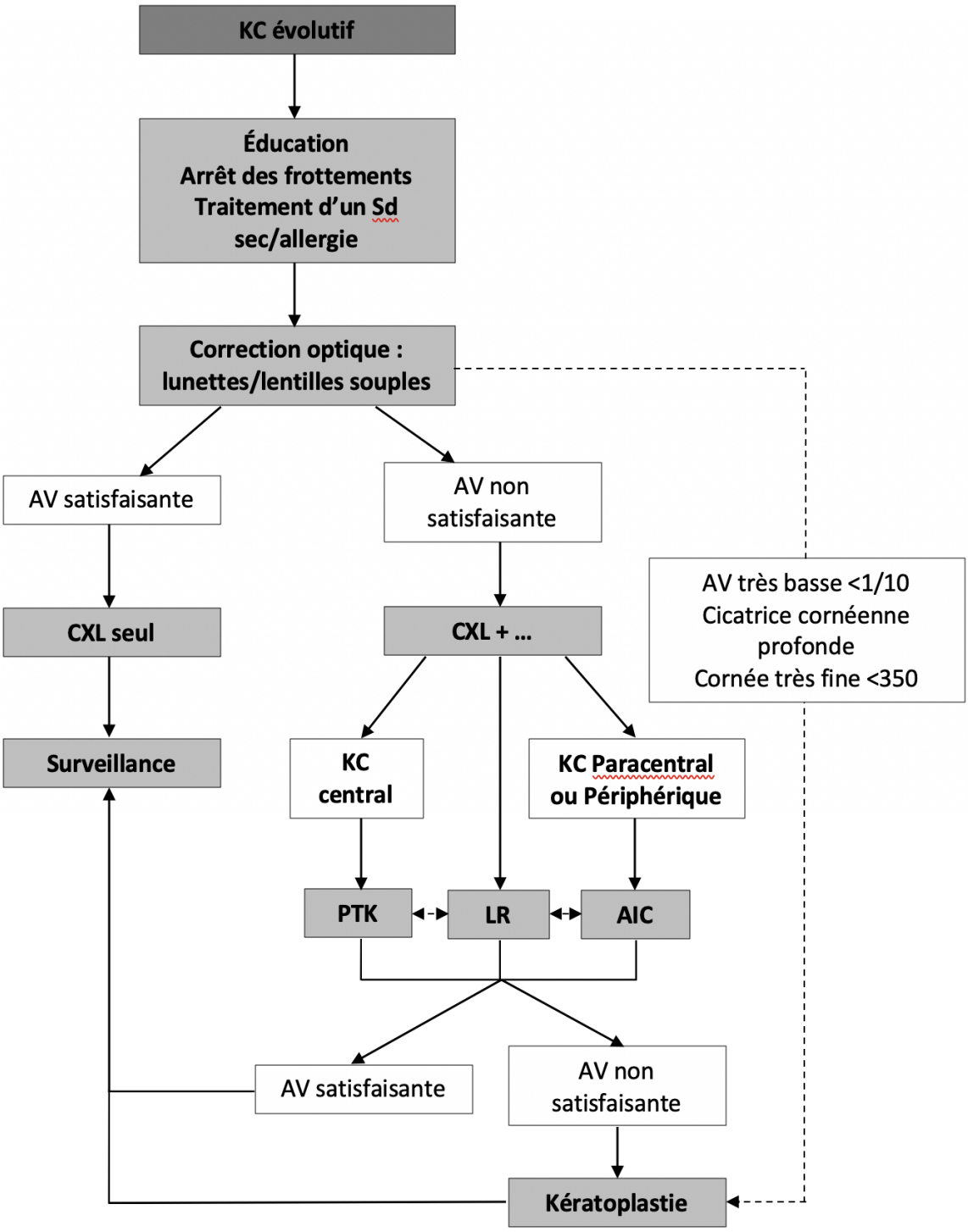

Organigramme de prise en charge du KC évolutif

Références bibliographiques

1. Krachmer JH, Feder RS, Belin MW. Keratoconus and related noninflammatory corneal thinning disorders. Surv Ophthalmol. 1984 Feb;28(4):293–322.
2. Kennedy RH, Bourne WM, Dyer JA. A 48-year clinical and epidemiologic study of keratoconus. Am J Ophthalmol. 1986 Mar 15;101(3):267–73.
3. Rabinowitz YS. Keratoconus. Surv Ophthalmol. 1998 Feb;42(4):297–319.
4. Fournié P, Touboul D, Arne JL, Colin, Malecaze F. Kératocône. In: EMC Ophtalmologie [Internet]. 2013th ed. Masson; 2013 [cited 2021 May 9]. p. [Article 21-200-D-40]. Available from: https://www.em-consulte.com/article/1237200/keratocone
5. Saunier V, Vision-related quality of life and dependency in French keratoconus patients : Impact study, JCRS 2017
6. Hashemi H, Heydarian S, Hooshmand E, Saatchi M, Yekta A, Aghamirsalim M, et al. The Prevalence and Risk Factors for Keratoconus: A Systematic Review and Meta-Analysis. Cornea. 2020 Feb;39(2):263–70.
7. Edwards M, McGhee CN, Dean S. The genetics of keratoconus. Clin Exp Ophthalmol. 2001 Dec;29(6):345–51.
8. Lapeyre G, Fournie P, Vernet R, Roseng S, Malecaze F, Bouzigon E, et al. Keratoconus Prevalence in Families: A French Study. Cornea. 2020 Dec;39(12):1473–9.
9. Wang Y, Rabinowitz YS, Rotter JI, Yang H. Genetic epidemiological study of keratoconus: evidence for major gene determination. Am J Med Genet. 2000 Aug 28;93(5):403–9.
10. Loukovitis E, Sfakianakis K, Syrmakesi P, Tsotridou E, Orfanidou M, Bakaloudi DR, et al. Genetic Aspects of Keratoconus: A Literature Review Exploring Potential Genetic Contributions and Possible Genetic Relationships with Comorbidities. Ophthalmol Ther. 2018 Dec;7(2):263–92.
11. Gordon-Shaag A, Millodot M, Shneor E, Liu Y. The Genetic and Environmental Factors for Keratoconus. Biomed Res Int [Internet]. 2015 [cited 2021 May 8];2015. Available from: https://www.ncbi.nlm.nih.gov/pmc/articles/PMC4449900/
12. Rong SS, Ma STU, Yu XT, Ma L, Chu WK, Chan TCY, et al. Genetic associations for keratoconus: a systematic review and meta-analysis. Sci Rep [Internet]. 2017 Jul 4 [cited 2021 May 8];7. Available from: https://www.ncbi.nlm.nih.gov/pmc/articles/PMC5496893/
13. McMonnies CW. Mechanisms of Rubbing-Related Corneal Trauma in Keratoconus. Cornea. 2009 Jul;28(6):607–15.
14. Najmi H, Mobarki Y, Mania K, Altowairqi B, Basehi M, Mahfouz MS, et al. The correlation between keratoconus and eye rubbing: a review. Int J Ophthalmol. 2019 Nov 18;12 11):1775–81.
15. Lee HK, Jung EH, Cho BJ Epidemiological Association Between Systemic Diseases and Keratoconus in a Korean Population: A 10-Year Nationwide Cohort Study.Cornea. 2020 Mar;39(3):348-353.
16. Lin KK, Lee JS, Hou CH, Chen WM, Hsiao CH, Chen YW, Yeh CT, See LC The Sociodemographic and Risk Factors for Keratoconus: Nationwide Matched Case-Control Study in Taiwan, 1998-2015..Am J Ophthalmol. 2021 Mar;223:140-148)
17. Cavas-Martínez F, De la Cruz Sánchez E, Nieto Martínez J, Fernández Cañavate FJ, Fernández-Pacheco DG. Corneal topography in keratoconus: state of the art. Eye Vis (Lond) [Internet]. 2016 Feb 22 [cited 2021 May 4];3. Available from: https://www.ncbi.nlm.nih.gov/pmc/articles/PMC4762162/
18. Motlagh MN, Moshirfar M, Murri MS, Skanchy DF, Momeni-Moghaddam H, Ronquillo YC, et al. Pentacam® Corneal Tomography for Screening of Refractive Surgery Candidates: A Review of the Literature, Part I. :27.

19. Moshirfar M, Motlagh MN, Murri MS, Momeni-Moghaddam H, Ronquillo YC, Hoopes PC. Galilei Corneal Tomography for Screening of Refractive Surgery Candidates: A Review of the Literature, Part II. Med Hypothesis Discov Innov Ophthalmol. 2019;8(3):204–18.
20. Masiwa LE, Moodley V J Optom. A review of corneal imaging methods for the early diagnosis of pre-clinical Keratoconus.. 2020;13(4):269–75.
21. John AK, Asimellis G. Revisiting keratoconus diagnosis and progression classification based on evaluation of corneal asymmetry indices, derived from Scheimpflug imaging in keratoconic and suspect cases. Clin Ophthalmol. 2013;7:1539–48.
22. Rabinowitz YS, McDonnell PJ. Computer-assisted corneal topography in keratoconus. Refract Corneal Surg. 1989;5(6):400-8
23. Ambrósio R Jr, Klyce SD, Wilson SE. Corneal topographic and pachymetric screening of keratorefractive patients. J Refract Surg. 2003;19(1):24-9
24. Cavas-Martínez F, De la Cruz Sánchez E, Nieto Martínez J, Fernández Cañavate FJ, Fernández-Pacheco DG. Corneal topography in keratoconus: state of the art.Eye Vis (Lond). 2016 Feb 22;3:5. doi: 10.1186/s40662-016-0036-8. eCollection 2016.
PMID: 26904709
25. Masiwa LE, Moodley V.J Optom. A review of corneal imaging methods for the early diagnosis of pre-clinical Keratoconus.2020 Oct-Dec;13(4):269-275. doi: 10.1016/j.optom.2019.11.001. Epub 2020 Jan 6.
PMID: 31917136 Free PMC article. Review.
26. Moshirfar M, Motlagh MN, Murri MS, Momeni-Moghaddam H, Ronquillo YC, Hoopes PC. Advances in Biomechanical Parameters for Screening of Refractive Surgery Candidates: A Review of the Literature, Part III. :22.
27. Martínez-Abad A, Piñero DP. New perspectives on the detection and progression of keratoconus. Journal of Cataract and Refractive Surgery. 2017 Sep;43(9):1213–27.
28. Sandali O, El Sanharawi M, Temstet C, Hamiche T, Galan A, Ghouali W, et al. Fourier-Domain Optical Coherence Tomography Imaging in Keratoconus. Ophthalmology. 2013 Dec;120(12):2403–12.
29. Duncan JK, Belin MW, Borgstrom M. Assessing progression of keratoconus: novel tomographic determinants. Eye and Vis. 2016 Dec;3(1):6.
30. Smadja D, Touboul D, Cohen A, Doveh E, Santhiago MR, Mello GR, et al. Detection of Subclinical Keratoconus Using an Automated Decision Tree Classification. American Journal of Ophthalmology. 2013 Aug;156(2):237-246.e1.
31. Shi C, Wang M, Zhu T, Zhang Y, Ye Y, Jiang J, et al. Machine learning helps improve diagnostic ability of subclinical keratoconus using Scheimpflug and OCT imaging modalities. Eye and Vis. 2020 Dec;7(1):48.
32. Krumeich JH, Daniel J, Knülle A. Live-epikeratophakia for keratoconus. J Cataract Refract Surg. 1998 Apr;24(4):456–63.
33. Belin M, Duncan J. Keratoconus: The ABCD Grading System. Klin Monatsbl Augenheilkd. 2016 Jan 20;233(06):701–7.
34. Alio JL , Keratoconus management guidelines, IJKECD April 2015
DOI:10.5005/jp-journals-10025-1095
https://www.researchgate.net/publication/282904057_Keratoconus_Management_Guidelines
35. Gomes JAP, Tan D, Rapuano CJ, Belin MW, Ambrósio R, Guell JL, et al. Global Consensus on Keratoconus and Ectatic Diseases. Cornea. 2015 Apr;34(4):359–69.
36. Ferdi A, Nguyen V, Kandel H, Tan JCK, Arnalich-Montiel F, Abbondanza M, Watson S Predictors of progression in untreated keratoconus: a Save Sight Keratoconus Registry study..Br J Ophthalmol. 2021 Mar 30:bjophthalmol-2020-317547. doi: 10.1136/bjophthalmol-2020-317547.

37. Wollensak G, Spoerl E, Seiler T. Riboflavin/ultraviolet-a-induced collagen crosslinking for the treatment of keratoconus. Am J Ophthalmol. 2003 May;135(5):620–7.)
38. Touboul D, Robinet-Perrin A, Fournié P, Malecaze F. [Efficacy of corneal cross-linking for the treatment of keratoconus]. J Fr Ophtalmol. 2016 Mar;39(3):308–14
39. Wollensak G, Spoerl E, Wilsch M, Seiler T. Keratocyte apoptosis after corneal collagen cross-linking using riboflavin/UVA treatment. Cornea. 2004 Jan;23(1):43–9.)
40. Vinciguerra R, Romano V, Arbabi EM, Brunner M, Willoughby CE, Batterbury M, et al. In Vivo Early Corneal Biomechanical Changes After Corneal Cross-linking in Patients With Progressive Keratoconus. J Refract Surg Thorofare NJ 1995. 2017 Dec 1;33(12):840–6.
41. Caporossi A, Mazzotta C, Baiocchi S, Caporossi T. Long-term results of riboflavin ultraviolet a corneal collagen cross-linking for keratoconus in Italy: the Siena eye cross study. Am J Ophthalmol. 2010 Apr;149(4):585–93
42. Mencucci R, Paladini I, Sarchielli E, Favuzza E, Vannelli GB, Marini M. Transepithelial riboflavin/ultraviolet. a corneal cross-linking in keratoconus: morphologic studies on human corneas. Am J Ophthalmol. 2013 Nov;156(5):874-884.e1.
43. Wen D, Song B, Li Q, Tu R, Huang Y, Wang Q, et al. Comparison of Epithelium-Off Versus Transepithelial Corneal Collagen Cross-Linking for Keratoconus: A Systematic Review and Meta-Analysis. Cornea. 2018 May 25
44. Jouve L, Borderie V, Sandali O, Temstet C, Basli E, Laroche L, Bouheraoua N.Conventional and Iontophoresis Corneal Cross-Linking for Keratoconus: Efficacy and Assessment by Optical Coherence Tomography and Confocal Microscopy, Cornea.
45. Matthys A, Cassagne M, D Galiacy S, El Hout S, Fournié P, Malecaze F Transepithelial Corneal Cross-linking With Supplemental Oxygen in Keratoconus: 1-Year Clinical Results, JRS.
46. « Le kératocône en 2015 » rapport SFOALC 2015 - édition med-line – p. 129 à 136 - Dr Dominique Plaisant-Proust
47. Wagner H, Barr JT, Zadnik K. Collaborative Longitudinal Evaluation of Keratoconus (CLEK) Study: methods and findings to date. Cont Lens Anterior Eye. 2007;30:223–32.
48 « Le kératocône en 2015 » rapport SFOALC 2015 - édition med-line – p. 97 à 121 - Michaël Guez
49 Ortiz-Toquero S, Rodriguez G , Martin R - Clinical guidelines for the management of keratoconus patients with gas permeable contact lenses based on expert consensus and available evidence - Curr Opin Ophthalmol. 2021 Jan 1;32(Suppl 2):S1-S11.
doi: 10.1097/ICU.0000000000000728.
50. Romero-Jimenez M, Flores-Rodriguez P. Utility of a semi-scleral contact lens design in the management of the irregular cornea. Cont Lens Anterior Eye. 2013;36:146–50
51. Kim S, Lee JS, Park YK, Lee SU, Park YM, Lee JH, et al. Fitting miniscleral contact lenses in Korean patients with keratoconus. Clin Exp Optom. 2017;100:375–9
52. « Les avancées en contactologie » rapport SFOALC 2019-2020 - édition med-line - p. 95 à 127 - Dr Jean-Philippe Colliot
53. Sakellaris D, Balidis M, Gorou O, Szentmary N, Alexoudis A, Grieshaber MC, et al. Intracorneal Ring Segment Implantation in the Management of Keratoconus: An Evidence-Based Approach. Ophthalmol Ther. oct 2019;8(S1):5-14.
54. David C, Kallel S, Trinh L, Goemaere I, Borderie V, Bouheraoua N. Intracorneal ring segments in keratoconus management]. J Fr Ophtalmol. 2021 Jun;44(6):882-898).
55. Park SE, Tseng M, Lee JK Effectiveness of intracorneal ring segments for keratoconus. Curr Opin Ophthalmol. 2019 Jul;30(4):220-228.

56. Giacomin NT, Mello GR, Medeiros CS, Kiliç A, Serpe CC, Almeida HG, Kara-Junior N, Santhiago MR Intracorneal Ring Segments Implantation for Corneal Ectasia.. J Refract Surg. 2016 Dec 1;32(12):829-839.).
57. Bautista-Llamas MJ, Sánchez-González MC, López-Izquierdo I, López-Muñoz A, Gargallo-Martínez B, De-Hita-Cantalejo C, Sánchez-González JM. Complications and Explantation Reasons in Intracorneal Ring Segments (ICRS) Implantation: A Systematic Review. J Refract Surg. 2019 Nov 1;35(11):740-747.
58. Guedj M, Saad A, Audureau E, Gatinel D. Photorefractive keratectomy in patients with suspected keratoconus: five-year follow-up. J Cataract Refract Surg. 2013 Jan;39(1):66-73. doi: 10.1016/j.jcrs.2012.08.058. Epub 2012 Oct 24. PMID: 23102727.
59. Chelala E, Rami HE, Dirani A, Fadlallah A, Fakhoury O, Warrak E. Photorefractive keratectomy in patients with mild to moderate stable keratoconus: a five-year prospective follow-up study. Clin Ophthalmol. 2013;7:1923-8. doi: 10.2147/OPTH.S52281. Epub 2013 Sep 26. PMID: 24109172; PMCID: PMC3792949.
60. Cennamo G, Intravaja A, Boccuzzi D, Marotta G, Cennamo G. Treatment of keratoconus by topography-guided customized photorefractive keratectomy: two-year follow-up study. J Refract Surg. 2008 Feb;24(2):145-9. doi: 10.3928/1081597X-20080201-04. PMID: 18297938.
61. Kymionis GD, Grentzelos MA, Kankariya VP, Liakopoulos DA, Karavitaki AE, Portaliou DM, Tsoulnaras KI, Pallikaris IG. Long-term results of combined transepithelial phototherapeutic keratectomy and corneal collagen crosslinking for keratoconus: Cretan protocol. J Cataract Refract Surg. 2014 Sep;40(9):1439-45. doi: 10.1016/j.jcrs.2014.01.040. PMID: 25135535.
62. Grentzelos MA, Kounis GA, Diakonis VF, Siganos CS, Tsilimbaris MK, Pallikaris IG, Kymionis GD. Combined transepithelial phototherapeutic keratectomy and conventional photorefractive keratectomy followed simultaneously by corneal crosslinking for keratoconus: Cretan protocol plus. J Cataract Refract Surg. 2017 Oct;43(10):1257-1262. doi: 10.1016/j.jcrs.2017.06.047. PMID: 29120711.
63. Kanellopoulos AJ, Asimellis G. Keratoconus management: long-term stability of topography-guided normalization combined with high-fluence CXL stabilization (the Athens Protocol). J Refract Surg. 2014 Feb;30(2):88-93. doi: 10.3928/1081597X-20140120-03. PMID: 24763473.
64. Kanellopoulos AJ. Management of progressive keratoconus with partial topography-guided PRK combined with refractive, customized CXL - a novel technique: the enhanced Athens protocol. Clin Ophthalmol. 2019 Apr 2;13:581-588. doi: 10.2147/OPTH.S188517. PMID: 31040638; PMCID: PMC6453552.
65. Coskunseven E, Jankov MR 2nd, Grentzelos MA, Plaka AD, Limnopoulou AN, Kymionis GD. Topography-guided transepithelial PRK after intracorneal ring segments implantation and corneal collagen CXL in a three-step procedure for keratoconus. J Refract Surg. 2013 Jan;29(1):54-8. doi: 10.3928/1081597X-20121217-01. PMID: 23311742
66. Al-Tuwairqi W, Sinjab MM. Intracorneal ring segments implantation followed by same-day topography-guided PRK and corneal collagen CXL in low to moderate keratoconus. J Refract Surg. 2013 Jan;29(1):59-63. doi: 10.3928/1081597X-20121228-04. Erratum in: J Refract Surg. 2013 Mar;29(3):224. PMID: 23311743.
67. Yeung SN, Low SA, Ku JY, Lichtinger A, Kim P, Teichman J, Iovieno A, Rootman DS. Transepithelial phototherapeutic keratectomy combined with implantation of a single inferior intrastromal corneal ring segment and collagen crosslinking in keratoconus. J Cataract Refract Surg. 2013 Aug;39(8):1152-6. doi: 10.1016/j.jcrs.2013.03.025. Epub 2013 May 22. PMID: 23706927.

68. Andreanos KD, Hashemi K, Petrelli M, Droutsas K, Georgalas I, Kymionis GD. Keratoconus Treatment Algorithm. Ophthalmol Ther. déc 2017;6(2):245-62.
69. Peña-García P, Sanz-Díez P, Durán-García ML. Keratoconus Management Guidelines. International Journal of Keratoconus and Ectatic Corneal Diseases. avr 2015;4(1):1-39.
70. Gomes JAP, Tan D, Rapuano CJ, Belin MW, Ambrósio R, Guell JL, et al. Global Consensus on Keratoconus and Ectatic Diseases: Cornea. avr 2015;34(4):359-69.
71. Henein C, Nanavaty MA. Systematic review comparing penetrating keratoplasty and deep anterior lamellar keratoplasty for management of keratoconus. Contact Lens and Anterior Eye. févr 2017;40(1):3-14.
72. Fernández-Vega-Cueto L, Romano V, Zaldivar R, Gordillo CH, Aiello F, Madrid-Costa D, et al. Surgical Options for the Refractive Correction of Keratoconus: Myth or Reality. Journal of Ophthalmology. 2017;2017:1-18.
73. Fogla R. Deep anterior lamellar keratoplasty in the management of keratoconus. Indian J Ophthalmol. 2013;61(8):465.